DES

ALTÉRATIONS DES VILLOSITÉS CHORIALES

THÈSE

PRÉSENTÉE ET SOUTENUE AU CONCOURS D'AGRÉGATION

(SECTION DE CHIRURGIE ET D'ACCOUCHEMENT)

PARIS. — IMPRIMERIE TOLMER ET Cie

3, rue de Madame, 3

DES ALTÉRATIONS

DES

VILLOSITÉS CHORIALES

THÈSE

PRÉSENTÉE ET SOUTENUE AU CONCOURS DE L'AGRÉGATION

(SECTION DE CHIRURGIE ET D'ACCOUCHEMENT)

PAR

Le Docteur V. DUCHAMP

Prosecteur de la Faculté de Médecine de Lyon
Ancien interne des Hôpitaux et de la Maternité. Membre de la Société des sciences médicales de la même ville.

PARIS
O. DOIN, ÉDITEUR
8, PLACE DE L'ODÉON, 8

1880

COMPÉTITEURS

Chirurgie.

MM. BOUILLY.
BOURSIER.
DURET.
GUIBAL.
KIRMISSON.
LEVRAT.
PEYROT.
PIÉCHAUD.
PICQUÉ.
RECLUS.
SWARTZ.
TÉDENAT.
WEISS.

Accouchements.

MM. BUDIN.
DUCHAMP.
DUMAS.
GAULARD.
HIRIGOYEN.
LEFOUR.
PORAK.
POULLET.
RIBEMONT.
STAPPFER.

JUGES DU CONCOURS

MM. RICHET, président
DEPAUL.
LEFORT.
TRÉLAT.
VERNEUIL.
TERRIER.
COURTY (Montpellier).
AZAM (Bordeaux).
ROCHARD (Acad. de méd.).

AVANT-PROPOS

Parmi les maladies de l'œuf humain, les altérations de ses villosités intéressent vivement l'accoucheur : et, en effet, beaucoup d'avortements en sont la suite. Il serait donc utile de connaître les causes de ces altérations pour les prévenir, leur nature pour les combattre, leurs conséquences pour y porter remède. Toutefois, il faut avouer que bien des points du sujet nous échappent encore et que souvent le médecin est réduit à constater des lésions qu'il n'a pu ni prévoir ni éviter.

Nous aurons maintes fois l'occasion, dans le cours de cette thèse, de reconnaître à ce propos l'insuffisance des connaissances actuelles ; mais du moins nous aurons fait tous nos efforts pour mettre le lecteur au courant des questions les plus importantes qui se rattachent à ce genre de lésions. Beaucoup de travaux ont paru, et de nombreux faits sont acquis à la science ; mais leur interprétation et les conséquences plus générales que l'on en tire varient avec les auteurs. En discutant leurs

théories nous établirons que la plupart des faits ont été bien observés et que les divergences d'opinon tiennent surtout à des points de détail ou aux expressions dont on s'est servi.

Il convient maintenant de définir avec netteté le sujet de notre travail. Et d'abord que faut-il entendre par *villosités choriales* ! On comprend généralement sous ce nom les prolongements villeux dont se hérisse la face externe de l'œuf au début du développement. A une époque plus avancée de la gestation, la plupart de ces saillies ont disparu. Quelques-unes persistent et s'hypertrophient pour contribuer à former le placenta. On distingue celles-ci par le nom de *villosités placentaires*. Mais, quel que soit leur développement, elles n'en restent pas moins par leur origine, leur forme et leur structure des villosités choriales. Aussi avons-nous compris dans cette étude, avec les villosités choriales proprement dites, celles qui sont devenues placentaires.

D'autre part, les villosités ne constituant pas à elles-seules le placenta, nous n'avons pas à envisager les maladies du placenta en général, et, s'il nous arrive parfois d'en traiter, c'est seulement à raison de leurs rapports avec les altérations des villosités qui font le sujet de notre thèse.

Il nous a paru qu'il importait avant tout d'établir d'une façon précise l'anatomie et la physiologie des villosités ; aussi leur avons-nous consacré deux chapitres. Il est en effet impossible de comprendre les altérations des villosités et leurs conséquences si l'on ne connaît bien leur constitution et leur rôle ; il est en outre bien difficile de pouvoir comparer les descriptions des divers auteurs si l'on n'a pas appris comment chacun d'eux comprend la structure et les rapports des villosités.

Passant à l'étude des altérations, nous décrivons leur anatomie pathologique en en réservant une, l'altération cystique, qui, présentant un type clinique particulier, mérite d'être traitée dans un chapitre spécial. Nous envisageons ensuite ces altérations dans leurs rapports avec les maladies du fœtus et de la mère, et nous discutons enfin le côté clinique de leur étude.

Qu'il nous soit permis d'adresser nos plus sincères remerciements à tous ceux qui nous ont aidé dans ce travail, et en particulier à M. le docteur de Sinéty, qui a bien voulu mettre à notre disposition ses belles préparations de placentas sains ou altérés.

CHAPITRE PREMIER

ANATOMIE DES VILLOSITES CHORIALES.

---

§ I. — Développement des villosités choriales.

On entend par chorion la membrane la plus externe de l'œuf; c'est la définition généralement admise. Nous ne parlons pas ici de l'enveloppe de l'œuf humain expulsé à terme, car la partie externe de ce qu'on est convenu d'appeler les membranes est de provenance maternelle, c'est la caduque partie de la muqueuse utérine modifiée. Le chorion sous-jacent à la caduque est au contraire une membrane appartenant en propre à l'œuf.

Lorsque l'ovule fécondé arrive dans la cavité utérine, où il doit se développer, il possède encore sa membrane d'enveloppe primitive, la vitelline. Celle-ci d'abord lisse à sa face externe se recouvre vers la seconde semaine de prolongements ou villosités; et comme la vitelline est appelée chorion primaire, on peut nommer ses prolongements, villosités primaires. Mais ces villosités sont de courte durée; d'autres doivent bientôt prendre leur place.

A mesure que se développe l'œuf, on voit se former les feuillets blastodermiques. Le plus externe de ces feuillets est en contact avec la membrane vitelline; il est séparé du feuillet interne par une couche particulière appelée feuillet moyen. C'est ce feuillet qui doit se diviser, se cliver en deux lames, 'une s'adossant au feuillet interne pour former la sphanchnopleure, l'autre s'unissant au feuillet externe pour constituer la somatopleure. Les auteurs ne sont pas d'accord pour limiter l'étendue de ce clivage. Pour les uns, il s'ar-

réterait à la portion embryonnaire du blastoderme, pour les autres il s'étendrait à toute la surface de l'œuf.

L'embryon est apparu sous la forme d'une tache, qui va se développer rapidement; il n'est au début qu'un simple épaississement du blastoderme, sa forme est aplatie; mais bientôt ses bords se relèveront pour converger vers un centre qui sera l'ombilic. Pendant ce temps, la somatopleure soulevée tout autour de l'embryon se replie en arrière de lui en formant les capuchons amniotiques. Ces replis du blastoderme vont à la rencontre l'un de l'autre, et se réunissent du côté de sa face dorsale, en limitant ainsi entre eux et l'embryon un espace qui sera la cavité amniotique. Cet espace est fermé par l'union des replis blastodermiques dont le point de contact porte le nom d'ombilic amniotique. A ce niveau s'établit une continuité entre la portion blastodermique qui, restant appliquée à la face interne de la membrane vitelline, n'a pas participé à la formation de l'amnios, et la portion de ce feuillet qui forme l'amnios et la lame cutanée de l'embryon. Par suite d'un travail de résorption cette continuité cessera bientôt. Pendant que le feuillet externe se replie comme nous venons de le voir, les deux lames de ce repli seraient séparées par le feuillet moyen qui leur est adhérent (c'est l'opinion que soutient M. Dastre); pour d'autres auteurs, au contraire, le feuillet externe participerait seul à cette formation. Quoiqu'il en soit, lorsque l'amnios est formé et que toute trace d'ombilic amniotique a disparu, l'œuf se trouve constitué par une membrane externe, la vitelline, doublée d'une membrane provenant du feuillet externe (ectodermique, épidermique) du blastoderme. A l'intérieur de la cavité qu'elles limitent, on trouve deux sacs reliés entre eux; l'un constitué par la vésicule ombilicale qui ira sans cesse en décroissant, l'autre constitué par le sac amniotique (contenant le fœtus) qui ira toujours en croissant. Ils se continuent en un point qui sera la région ombilicale de l'embryon.

Mais entre ces sacs et le feuillet blastodermique pariétal existe un espace libre suivant les uns, rempli par un tissu particulier suivant les autres, et ce tissu serait une forme de tissu conjonctif, qu'on rencontre fréquemment chez l'embryon; nous voulons parler du tissu muqueux de Virchow. Il répond au magma réticulé de Velpeau et au tissu interrannexiel de Dastre. Dans tous les cas, que cet espace soit libre ou occupé par un tissu, il communique au niveau de l'ombilic de l'embryon avec la cavité résultant du clivage du feuillet moyen, la cavité pleuro-péritonéale; d'où la division de la cavité totale en

parties intra et extra-embryonnaires, en cœlome interne et cœlome externe. C'est dans cette cavité que se développera un organe que nous verrons bientôt paraître, la vésicule allantoïde.

Mais avant l'épanouissement de l'allantoïde, le feuillet blastodermique que nous avons vu tapisser la vitelline se hérisse du côté de cette membrane de prolongements villeux, pénétrant dans ceux que possédait la vitelline; à mesure que ces prolongements se développent, ceux de la vitelline s'atrophient et disparaissent; bientôt il ne reste plus rien du premier chorion. La paroi externe de l'œuf est alors constituée par la membrane que nous venons d'étudier; c'est donc elle qui doit porter maintenant le nom de chorion; par ordre d'apparition, c'est le chorion secondaire; en envisageant son origine, on l'appelle chorion blastodermique.

Cette théorie de la formation du chorion qui est celle de Coste, est généralement adoptée. Sauf Bischoff qui croit les villosités primaires persistantes, tous les embryologistes admettent la succession de ces deux chorions. Mais si les auteurs s'entendent sur ce point, l'accord cesse quand on étudie le développement ultérieur du chorion. Pendant que cette membrane évolue et se couvre de villosités, à sa face interne, dans ce que l'on appelle le cœlome externe, se développe la vésicule allantoïde. Née de la région caudale de l'embryon, cette vésicule s'étend hors de lui, et vient tapisser la face profonde du chorion blastodermique. — Pour M. Dastre, qui a étudié dans une thèse remarquable sur le chorion et l'allantoïde le développement de ces organes, une partie de la vésicule allantoïde se formerait sur place par un tassement du tissu muqueux interannexiel, tant du côté de l'amnios que du côté du chorion, de manière à former une véritable cavité séreuse.

L'allantoïde complétement formée possède dans sa paroi des vaisseaux émanés de l'embryon, vaisseaux qui se répandent à la face interne du chorion et s'étendent jusque dans les villosités qui deviennent alors vasculaires.

Pour Coste, à partir de ce moment, il y aurait disparition progressive du chorion secondaire qui serait remplacé par l'allantoïde; aussi Coste admet-il un troisième chorion définitif, chorion allantoïdien. Reichert et Kölliker n'ont pas admis la formation de cette troisième membrane. Pour eux, et cette opinion est soutenue par M. Dastre, l'allantoïde ne fait que renforcer le chorion blastodermique qui persiste tout entier.

Quelle que soit l'opinion que l'on adopte, on voit que dès le début l'œuf se recouvre de prolongements villeux; mais ce n'est que plus tard

que ceux-ci deviennent vasculaires. Alors toute la face externe du chorion est couverte de ces villosités.

Pendant que ces changements surviennent du côté de l'œuf, la muqueuse utérine a subi diverses modifications. Un repli de cette muqueuse est venu l'envelopper et former la caduque réfléchie ou ovulaire, de sorte que l'œuf est entouré de toutes parts par des tissus maternels.

La membrane vitelline, à son arrivée dans l'utérus, est entourée d'une couche albumineuse qui s'est amassée autour d'elle dans la trompe; mais cette couche albumineuse se liquéfie et disparaît rapidement. Le chorion est alors en contact direct avec la muqueuse utérine. Ce contact devient plus intime, car les villosités se creusent des dépressions dans la muqueuse ou plutôt celle-ci émet des prolongements qui s'engrènent avec ceux du chorion. C'est grâce à cette disposition que l'œuf peut puiser les matériaux nécessaires à son développement.

Mais bientôt la partie réfléchie de la muqueuse utérine devient moins vasculaire; elle doit subir un travail de régression, d'atrophie. Les villosités choriales placées en regard de cette caduque réfléchie vont s'atrophier, et cette régression commencera vers le 30e jour. Au contraire, la portion qui regarde le point d'implantation de l'œuf, celle qui correspond à la paroi utérine va se développer, s'hypertrophier en quelque sorte pour contribuer à former le placenta.

Alors, la surface de l'œuf prend un autre aspect, que l'on peut constater dès la fin du 3e mois; le chorion est lisse dans une grande partie de son étendue *(chorion lævе)*; sur une surface restreinte, au contraire, il est couvert de villosités arrivant à leur maximum de développement *(chorion frondosum)*.

§ II. — Structure des villosités choriales proprement dites :

Après cette vue générale sur l'origine des villosités choriales, nous devons faire connaître leur structure aux différentes phases de leur évolution.

A. Villosités primaires.

Les villosités développées sur la membrane vitelline sont très simples dans leur structure ; elles ont été bien étudiées par Coste et par Bischoff, dans son *Traité du développement*. Ces villosités sont « disposées par groupes irréguliers et épars : chacune d'elles présente des bords garnis de dentelures arrondies. On n'y découvre ni cellules ni noyaux de cellules ; elles sont formées d'une masse transparente légèrement granuleuse. Cette absence de structure est le trait général des villosités primaires ». (Dastre, *loc cit.*, p. 74.) — On conçoit très-bien que telle doit être la disposition de ces villosités, si l'on se rappelle que la membrane vitelline est anhiste.

B. Villosités secondaires.

Ces villosités, avons-nous dit, se forment aux dépens du chorion secondaire ou blastodermique ; cela nous suffira à comprendre que si les villosités primaires sont anhistes, il ne saurait en être de même de celles-ci, car la membrane dont elles proviennent possède une structure déterminée, puisqu'elle est formée par le feuillet épithélial du blastoderme.

Ces villosités se présentent sous deux états bien différents suivant que les vaisseaux ont ou n'ont pas pénétré dans leur intérieur.

(a) Villosités avant l'arrivée des vaisseaux. — Suivant M. Coste, ces villosités ont un pédicule étroit qui donne bientôt naissance à quelques prolongements quelquefois légèrement renflés à leur extrémité : elles sont creuses dans toute leur étendue, et le canal dont elles sont percées, fermé du côté externe, s'ouvre à la face interne du chorion, par conséquent contre l'allantoïde. Elles ont la forme d'un doigt de gant ; on les dirait formées par le refoulement du chorion, à la face interne duquel on aurait exercé une pression, sur un point limité, de dedans en dehors.

Ces saillies du chorion ont, vers le 18e jour, environ 3 mill. de longueur ; elles donnent naissance à des prolongements villeux qui se subdivisent eux aussi, de telle sorte que les extrémités des ramuscules ont une longueur de

$0^{mm},05$ à $0^{mm},07$ sur une épaisseur de $0^{mm},03$ à $0^{mm},05$. Tels sont les chiffres donnés par M. Robin, qui décrit ainsi la structure intime de ces villosités : la substance dont elles se composent est homogène, dense, présentant à la déchirure une disposition fibroïde ; elle ne se dissout pas dans l'acide acétique. Cette substance présente, disséminées dans son épaisseur, des granulations dont le volume varie entre $0^{mm},0001$ et $0,^{mm}001$ et des noyaux à forme ovoïde ou sphérique, à bords assez nets, peu foncés, présentant deux nucléoles à centre brillant. Leur dimension varie entre $0^{mm},007$ et $0^{mm},008$ comme longueur ; ils ont $0^{mm},005$ de largeur. Ces noyaux sont irréguliers dans leur distribution ; très-abondants sur certains points, ils sont plus espacés sur d'autres.

Ainsi, pour M. Robin, la villosité, au moment où nous l'examinons, est un tube creux dont la paroi est formée par une couche homogène contenant des granulations et des noyaux ; mais toutes les villosités ne présentent pas cet aspect ; un certain nombre d'entre elles n'ont pas de canal central. Leur paroi ne change pas, mais elles forment un cylindre plein et leur substance présente un grand nombre de granulations grisâtres.

Le point le plus important de cette théorie de Coste est l'existence du canal central de la villosité, existence admise par un grand nombre d'auteurs. Nous citerons seulement après Coste les noms de MM. Courty, Robin, Cayla, Depaul, Bischoff, etc.

En regard de cette manière de comprendre la villosité choriale, nous devons placer une théorie qui, née en Allemagne, s'y est répandue et domine aujourd'hui dans ce pays. Elle est soutenue en France par un certain nombre d'histologistes. Pour ces auteurs, la villosité se compose : 1° d'une couche externe de nature épithéliale ; 2° d'un tissu particulier, qui n'est autre chose qu'une des variétés du tissu conjonctif et que l'on rencontre très-abondant dans les premières périodes de la vie embryonnaire, le tissu muqueux. La couche épithéliale correspond à la membrane pourvue de noyau qu forme, d'après M. Robin, la paroi de la villosité, et le tissu muqueux remplit la cavité limitée par l'épithélium ; M. Dastre, qui, comme nous l'avons indiqué, admet que le feuillet blastodermique constituant le chorion est doublé d'une couche de tissu muqueux provenant du feuillet moyen, couche qu'il appelle tissu interannexiel, décrit le chorion comme étant constitué à sa partie externe par une couche de cellules épithéliales polyédriques renfermant des gouttelettes graisseuses et des baguettes cristallines ou bâtonnets ; au-dessous

de cette couche, il décrit un stroma composé de fibres de tissu conjonctif disposées dans des plans sensiblement parallèles à la surface, et formant un feutrage plus ou moins condensé. Des cellules étoilées sont interposées entre les groupes de fibres. Ce stroma n'est pour lui que le tassement du tissu interannexiel, de ce tissu muqueux dont nous avons déjà parlé. La villosité se forme par un refoulement du chorion au moment de l'arrivée des vaisseaux ; mais il ne se forme pas de canal central. Au point où va se faire le refoulement du chorion, les fibres de tissu conjonctif parallèles à sa surface se redressent pour pénétrer dans la villosité, dont elles constituent la partie centrale. Cette disposition est très-nettement indiquée dans la figure 2 de la planche 8 de la thèse de M. Dastre.

Sans vouloir discuter maintenant la nature du revêtement de la villosité, nous nous trouvons en présence de deux théories opposées : pour les uns, la villosité est creuse et pourvue d'un canal central ; pour les autres, la partie centrale est remplie par une variété du tissu conjonctif, par du tissu muqueux. M. Robin se fonde sur ce que, à l'examen microscopique, on voit une partie périphérique moins transparente que le centre et séparée de celui-ci par une ligne nette ; la portion claire centrale représente ainsi un canal dont est percée la villosité.

Virchow et ceux qui l'ont suivi reconnaissent bien cette disposition, mais ils ont vu en dedans du revêtement externe les éléments du tissu muqueux.

Nous renvoyons au moment où nous étudierons la structure de la villosité placentaire cette importante discussion.

(*b*) *Villosités devenues vasculaires.* — Tout le monde s'entend à reconnaître que des vaisseaux portés par l'allantoïde envoient des prolongements dans les villosités ; on a agité la question de savoir si toutes les villosités recevaient des vaisseaux ou si cette disposition ne se rencontrait que chez quelques-unes d'entre elles, mais il est prouvé aujourd'hui que sur toute l'étendue du chorion, les villosités reçoivent des vaisseaux et qu'il n'y a pas (nous parlons de l'espèce humaine) de zone, de région non vasculaire. Quelques villosités, il est vrai, ne reçoivent pas de vaisseaux, mais elles sont pour ainsi dire perdues au milieu de celles qui en sont pourvues.

Pour ceux qui admettent un canal central, l'arrivée des vaisseaux est simple à comprendre ; ils pénètrent dans un espace qui leur est réservé ; pour ceux qui croient à l'existence de tissu muqueux dans l'épaisseur de la vil-

losité, les vaisseaux se développent au milieu de ce tissu conjonctif, dont ils sont alors entourés. Ces vaisseaux ont pour chaque villosité une artère et une veine; on les rencontre seuls dans les fins ramuscules; au niveau des pédicules, au contraire, il n'est pas rare d'en trouver un plus grand nombre; nous étudierons d'une manière plus complète la structure des vaisseaux lorsque nous traiterons des villosités devenues placentaires. Il nous suffit maintenant de savoir que ces vaisseaux, munis au niveau du chorion de toutes leurs tuniques, les perdent peu à peu, en sorte que, dans les fins ramuscules des villosités, ils sont réduits à la membrane interne endothéliale, que l'on peut mettre en évidence par l'imprégnation d'argent (Kölliker). Ajoutons qu'il n'est pas possible de distinguer l'artère de la veine, et que celle-ci est absolument dépourvue de valvules. Ces vaisseaux ont un calibre qui peut descendre à $0^{mm},014$ et même à $0^{mm},007$: arrivés à l'extrémité du cul-de-sac de la villosité, les vaisseaux s'anastomosent par une ou plusieurs anses, mais en formant partout un canal continu, un réseau fermé.

Pour M. Robin, la paroi des vaisseaux est en contact avec le tissu des villosités. Ce contact serait immédiat partout, excepté cependant au point où se fait l'anastomose des vaisseaux artériels et veineux. M. Millet dit, en effet, dans sa thèse inaugurale (Paris, 1861) : « M. Robin m'a avoué avoir oublié de relater qu'il existait, dans l'intervalle laissé libre entre les parois des villosités et les points où s'adossent les deux capillaires, des fibres de tissu lamineux. »

Dans toute l'étendue de la villosité, les deux vaisseaux ne sont pas juxtaposés; ils sont séparés par une cloison de $0^{mm},003$ à $0^{mm},005$ d'épaisseur. D'après la description de M. Robin, elle ne contient dans son intérieur ni noyaux, ni granulations; elle se trouve formée simplement de substances amorphes.

En admettant la théorie d'après laquelle il existe du tissu muqueux dans la villosité, on voit que la cloison centrale, ainsi que le tissu lamineux décrit par M. Robin à l'extrémité de la villosité, ne sont autre chose que le tissu conjonctif central antérieur à l'arrivée des vaisseaux. Pour M. Dastre, les vaisseaux sont séparés du revêtement externe par une couche de tissu conjonctif excessivement mince dans les divisions ultimes des villosités.

En résumé, les villosités devenues vasculaires se composent d'une couche externe contenant des noyaux, et de tissu conjonctif dans lequel sont con-

tenus des vaisseaux qui, dans les fins ramuscules, sont aussi rapprochés que possible de la paroi de la villosité.

C'est là la disposition la plus commune, cependant quelques villosités éparses sur le chorion ne reçoivent pas de vaisseaux; elles restent pourvues de leur canal central (Robin).

Nous avons montré, au début de cette étude, que toutes les villosités choriales ne persistent pas. Un certain nombre d'entre elles doit se développer et subir une hypertrophie physiologique; le reste doit disparaître. On a cherché la raison de cette disparition sans aboutir à une loi générale. Dans la série animale, on voit des placentas disséminés, diffus, dans lesquels certains points du chorion sont chauves. Chez la jument, ces points sont situés en regard des trois orifices utérins (trompes et col). D'un autre côté, Milne-Edwards a vu chez les Lémuriens des points glabres ne correspondant pas aux orifices utérins. Chez la femme, que le placenta soit inséré au niveau d'un orifice tubaire, ou même au niveau de l'orifice interne du col, on ne constate pas de portions glabres en regard de ces orifices. Ce qui marque dans l'espèce humaine la surface du chorion qui doit s'atrophier, c'est l'existence de la caduque réfléchie. Dans toute l'étendue du chorion qui correspond à cette membrane, les villosités doivent disparaître; et la raison la plus probable de cette atrophie est le peu de vascularité de cette membrane, qui doit elle-même s'atrophier. Il importe de connaître de quelle manière se fait la disparition des villosités.

§ III. — Atrophie des villosités choriales proprement dites.

C'est à M. Robin, qui a le mieux décrit cette altération physiologique des villosités, que nous emprunterons notre description.

Au moment où les villosités choriales vont s'atrophier, elles se présentent sous trois états différents: ou elles sont vasculaires, ou, quoique bien formées et creuses (Robin), elles n'ont pas reçu de vaisseaux, ou encore originairement elles n'ont pas évolué; elles n'ont pu, étant mal formées, recevoir de vaisseaux.

Une des premières modifications des villosités non vasculaires consiste

dans leur aplatissement; elles s'oblitèrent d'abord, après quoi elles subissent la dégénérescence graisseuse.

Si l'on examine au contraire une villosité vasculaire, on voit d'abord s'oblitérer ses vaisseaux; ceux-ci diminuent de calibre, prennent l'aspect d'une simple ligne qui s'effacera et finira par disparaître. Alors, au lieu des vaisseaux, on verra le canal de la villosité occupé par un tissu semblable au magma réticulé (Robin). Dans ce tissu apparaissent des fibres. « Ces fibres, toutes longitudinales parallèles, sont réunies en faisceau serré et donnent à la villosité un aspect fibroïde qui pourrait être considéré comme propre à la paroi de la villosité; mais la dilacération prouve son indépendance propre, le faisceau élastique ne se brisant pas au même niveau et pouvant être arraché comme d'une gaîne. Ce tissu cellulaire est accompagné d'une petite quantité de matière amorphe unissante et quelquefois de fines granulations moléculaires; il contient en outre des noyaux fibroplastiques un peu plus étroits et plus allongés qu'à l'ordinaire, tous dirigés en long et qui n'apparaissent que par l'action de l'acide acétique. »

Ainsi, le premier fait consiste dans l'oblitération de la villosité. Consécutivement se produit une dégénérescence graisseuse. Ses parois se chargent de granulations graisseuses. Voici la description qu'en donne M. le professeur Robin : « Sur un certain nombre de villosités choriales oblitérées, on trouve, à tous les âges de l'œuf, depuis le moment de l'oblitération, que leur paroi propre ne renferme plus seulement de fines granulations moléculaires ou jaunâtres; on constate en outre la présence de granulations graisseuses et de véritables gouttes d'huile qui se sont déposées dans son épaisseur. Ces granulations et gouttes graisseuses sont la plupart sphériques ou ovoïdes; d'autres sont un peu irrégulières, polyédriques; mais il y en a aussi, surtout les plus grosses, qui sont étirées en forme de larmes bataviques ou à contours flexueux arrondis. Leur diamètre peut aller depuis 1 jusqu'à 10 millièmes de millimètre. Elles sont à centre jaune et brillant, à contour net et foncé noirâtre; elles réfractent fortement, en un mot, la lumière, à la manière des corps gras. Elles ne se dissolvent pas dans l'acide acétique, mais la potasse les attaque. Elles sont les unes éparses sans ordre, les autres contiguës, soit disposées en séries moniliformes, soit en groupes de formes variées. » (Robin, *Gazette médicale de Paris*, 1854, p. 568.)

Ainsi les villosités choriales qui doivent disparaître sont d'abord oblitérées par du tissu conjonctif; plus tard, elles entrent en dégénérescence graisseuse.

Une fois ce travail accompli, ces villosités diminuent de volume, se résorbent en grande partie, si bien que sur un œuf à terme on n'en trouve plus entre le chorion lisse et la caduque que quelques vestiges, disséminés çà et là.

§ IV. — Villosités choriales devenues placentaires.

Pendant qu'une grande partie des villosités subit un travail d'atrophie et de régression, celles qui sont en regard du point d'insertion de l'œuf, c'est-à-dire de la muqueuse inter-utéro-placentaire, vont se développer et s'accroître pour devenir placentaires. Cet accroissement est très-remarquable chez l'homme. Il n'en est pas ainsi chez tous les animaux, car chez eux on peut retrouver tous les types, depuis les plus simples jusqu'aux plus compliqués.

Dans les cas où le placenta est diffus, c'est-à-dire où le chorion reste partout villeux (et cette disposition se rencontre chez les pachydermes, les solipèdes et les cétacés) la forme de la villosité est simple : c'est une tige non ramifiée. Chez les ruminants, le placenta se condense en certains points pour prendre la forme cotylédonnaire ; dès lors, les villosités se couvrent d'arborescences. Chez les carnivores à placenta zonaire, la complication s'accentue. Aussi M. Dastre a-t-il pu poser cette loi : « La forme de la villosité se complique, son allongement se prononce d'autant plus que le placenta se concentre et se limite plus étroitement. » Cette loi souffre quelques exceptions, notamment chez les rongeurs, mais elle est parfaitement applicable à l'espèce humaine, dans laquelle le placenta se localise dans une portion restreinte du chorion.

La complication du placenta humain est si grande que ce n'est que depuis un petit nombre d'années que l'on est parvenu à se retrouver au milieu de cette *masse de chair* que décrivaient les anciens.

Nous décrirons successivement le mode de groupement des villosités placentaires, leur structure et leurs rapports avec les parties maternelles.

A. Mode de groupement des villosités placentaires.

Les villosités qui rentrent dans la constitution du placenta sont pourvues d'une multitude d'arborescences qui s'entrelacent de manière à former un réseau inextricable. Lorsqu'on est arrivé à dérouler l'écheveau formé par les villosités on peut constater leur mode d'arborescence.

M. de Sinéty a indiqué un procédé permettant d'obtenir facilement une préparation de villosités placentaires. Nous citons la description de ce procédé d'après une note de la page 572 de son *Manuel pratique de Gynécologie* et nous devons à son obligeance de pouvoir reproduire la figure qui l'accom-

Villosités choriales traitées par l'acide picrique et agitées dans l'eau pour les débarrasser de leur vêtement cellulaire (gross. de 4 diam.) d'après M. de Sinéty.

pagne. « Il suffit de plonger la membrane que l'on examine dans une solution d'acide picrique pendant un quart d'heure environ. On saisit ensuite avec des pinces une parcelle du tissu, et on l'agite dans l'eau. Tous les éléments étrangers à la villosité choriale sont ainsi expulsés, et celle-ci reste isolée. On n'a plus qu'à l'étendre sur une lame de verre, ajouter un peu de glycérine et recouvrir d'une lamelle, pour obtenir ainsi une petite masse arborescente rappelant la disposition de certaines algues marines, et qui ne peut être confondue avec aucun autre tissu.

La figure que nous reproduisons montre de la manière la plus saisissante la disposition des villosités et leur arborescence ; elle indique aussi admirablement les renflements qui terminent plusieurs des ramuscules. Nous emprun-

tons au *Traité d'embryologie* de Kölliker (traduction de M. Schneider) la description du mode d'agencement des villosités placentaires :

« Les tiges des villosités s'élèvent de la *membrana chorii* et constituent par leurs nombreuses ramifications une masse assez épaisse et assez cohérente, rouge sur le frais, formant de beaucoup la majeure partie du placenta fœtal et qui offrirait, si on la supposait séparée du placenta utérin, une surface dômée et lobée. Les tiges de ces arborisations varient tellement de nombre et d'épaisseur sur les différents placentas qu'il est difficile de rien dire de général à ce sujet; il en est de même de leurs ramifications, à l'égard desquelles nous ferons simplement remarquer qu'elles sont infiniment nombreuses sur chaque arbuscule, qu'elles naissent dans toutes les directions, commençant même tout près de la *membrana chorii*. Les branches les plus grosses ou bien résultent de la division répétée de la tige-mère de l'arbuscule, ou bien naissent à angle droit sur le tronc et ses divisions primaires; la même chose a lieu pour les derniers rameaux. Un détail très-caractéristique pour ces derniers, c'est l'existence d'un nombre prodigieux de prolongements courts, simples ou très-peu divisés, qui se détachent à angle droit des rameaux ou des ramules les plus ténus et qui forment souvent le seul revêtement des branches sur une grande étendue. Les dernières ramules constituent les unes des prolongements libres et les autres des prolongements qui s'engagent dans le placenta utérin. On trouve des terminaison libres de ramules à tous les niveaux dans le placenta; elles sont filiformes, cylindriques, piriformes ou en massue, droites coudées ou courbes, pédiculées ou sessiles. La multitude de ces prolongements, dont le calibre est de 57 à 114 μ, est si extraordinairement grande, ils s'imbriquent de tant de façons et si bien les uns dans les autres, qu'ils constituent à eux seuls presque tout le tissu intérieur du placenta, et qu'en tout cas il ne subsiste plus entre eux que des fentes et des lacunes très-étroites qu'on a supposées renfermer un contenu dont nous aurons à parler plus bas. » Nous ajouterons à cette description claire et précise de Kölliker les dimensions des villosités telles que les a fournies M. Robin. Les pédicules des villosités ont de 1 à 3 millimètres d'épaisseur. Leurs ramifications sont de plus en plus petites, si bien que les dernières ont environ de 0^{mm}, 08, à 0^{mm}, 10 de diamètre; les prolongements ultimes, qui ont une longueur de 0^{mm}, 07 environ, ont une épaisseur qui varie entre 0^{mm}, 05 et et 0^{mm}, 07. Cependant ces extrémités terminales peuvent être légèrement renflées et acquérir alors un diamètre un peu plus considérable.

B. Structure des villosités placentaires.

Leur structure est absolument semblable à celle des villosités choriales vasculaires; elles sont en effet constituées par une couche externe dont nous aurons à discuter la nature, par du tissu muqueux et des vaisseaux.

(*a*) *Couche de revêtement de la villosité.* — Nous avons vu que, d'après M. Robin, cette couche est constituée par une membrane homogène contenant des granulations et des noyaux. C'est en effet l'aspect qui frappe tout d'abord lorsqu'on examine une préparation de villosité normale. On voit la villosité (planche fig. 1), qu'on la regarde suivant sa longueur ou suivant une coupe horizontale ou oblique, bordée par une couche mince se colorant fortement en rouge par le picro-carmin. On peut alors constater les noyaux décrits par M. Robin ; mais avec de forts grossissements, on parvient à reconnaître *sur certains points* que ces noyaux appartiennent à des cellules disposées sur un seul rang et contiguës au point que l'on ne distingue pas s'il existe ou non un ciment intercellulaire.

Ces cellules épithéliales ont été vues par la plupart des micrographes, très-nettes sur certains points, difficiles à voir sur les autres, ce qui explique pourquoi elles n'ont pas été toujours signalées. Nous détachons d'une note que M. le docteur Chandelux, maître de conférences histologiques à la Faculté de Lyon, a bien voulu nous remettre sur la structure des villosités, le passage suivant :

« Ce revêtement est très-nettement épithélial, et d'autant plus distinct qu'on l'examine sur des placentas plus jeunes. Cependant il est facile à constater même sur des placentas de fœtus à terme.

« Sur un placenta d'un embryon de 45 jours, préparé et coloré au picro-carmin, cet épithélium était polyédrique... Il recouvre entièrement la villosité ; la membrane qu'il forme est continue. Le noyau en est situé à la réunion du 1/3 interne avec le 1/3 moyen de la hauteur de la cellule. Il repose sur la trame même de la villosité, et, au-dessous de lui, on aperçoit des noyaux qui peuvent servir à son remplacement s'il vient à se détacher. Dans les placentas à terme, on le retrouve avec les mêmes caractères, mais un peu moins nets, à la surface des diverses villosités. »

La description de cette couche épithéliale donnée par Kölliker confirme les détails que nous venons d'exposer. Il décrit ainsi les prolongements villeux du placenta : « Chacun d'eux, en effet, est formé dans toutes ses parties d'un axe de tissu conjonctif et d'un revêtement externe d'épithélium de 7 à 11 μ d'épaisseur, à cellules plus ou moins petites et se présentent à des degrés fort variables de netteté. Les villosités à l'état frais, et surtout leurs extrémités, *ne montrent souvent aucune limite entre les cellules*, dont l'ensemble s'offre alors sous l'aspect *d'une couche continue finement grenue, avec un grand nombre de petits noyaux ronds ou ovalaires*. Sur la tige des arbuscules, au contraire, sur la *membrana chorii*, et surtout sur des placentas non entièrement frais, on peut voir souvent avec netteté les lignes de séparation des cellules. Dans le dernier cas surtout, il arrive fréquemment que des lambeaux plus ou moins grands d'épithélium se détachent des extrémités des villosités, ou que même leur revêtement tout entier s'en aille à la manière d'un doigt de gant ; les parties détachées montrent alors leurs différents éléments. Mais, d'un autre côté, il faut signaler que certaines productions épithéliques des villosités ne montrent en aucun cas de cellules délimitées, je vise ici ce qu'on nomme les bourgeons épithéliques. Sous cette appellation, on désigne des excroissances épithéliales de forme et de grandeur variables, qui se trouvent principalement au sommet ou sur les côtés des derniers prolongements des villosités, sans faire toutefois défaut sur les ramules qui portent ces derniers. Ces bourgeons, en manière de verrues ou de forme cylindrique ou en massue, consistent en le protoplasma finement grenu des cellules épithéliales avec un nombre plus ou moins grand de noyaux, réunis en amas, ce qui prouve du premier coup d'œil que ces bourgeons ne sont pas le produit de cellules distinctes. Et comme, en outre, les bourgeons épithéliques naissent souvent par une large base de l'épithélium, il en résulte que l'épithélium lui-même, aux places correspondantes, n'est pas formé par des cellules distinctes.

Nous reviendrons plus loin sur la signification de ces cellules épithéliques ; mais ajoutons encore ici quelques détails relatifs à l'épithélium. Dans tous les cas où l'épithélium n'a qu'une épaisseur moyenne, on distingue en lui une *région profonde qui est le siége des noyaux et une mince couche superficielle, rappelant le plateau cuticulaire de l'épithélium cylindrique de l'intestin grêle*, et d'autant plus que sous l'influence de certains réactifs, comme par exemple de l'acide acétique, la couche en

question se soulève sur une étendue de cellules en une membrane continue, fait qui a été maintes fois considéré comme attestant l'existence d'une seconde enveloppe superposée à l'épithélium. On peut aussi d'ailleurs reconnaître souvent une fine ponctuation dans cette bordure, mais jamais l'aspect strié. Dans un cas relatif à un chorion de trois semaines qui avait séjourné longtemps dans l'esprit-de-vin, ce plateau était très-épais et les cellules épithéliales semblaient par suite divisées en deux, ce qui explique l'opinion de certains auteurs d'une double couche épithéliale sur les villosités. J'ajouterai encore que, surtout à l'extrémité des villosités, on trouve çà et là, dans l'épithélium, des places extrêmement minces, qui ne montrent pas de noyaux, tandis qu'ailleurs ceux-ci sont, d'une façon générale, distribués très-régulièrement à courtes distances. Il est vraisemblable qu'aux points que je viens de signaler, il n'y a pas individualisation en cellules et les noyaux se trouvent alors irrégulièrement répandus dans la couche continue de protoplasma. »

Nous retrouvons ainsi la plupart des détails signalés déjà par M. Robin, mais avec quelques différences. Souvent, le revêtement externe de la villosité est constitué par une membrane à cellules non distinctes, d'autres fois aussi les éléments cellulaires apparaissent nettement. Kölliker signale que la partie la plus superficielle des cellules se différencie de la partie profonde par sa transparence plus grande. Elle semble former une cuticule à la surface de la villosité. Cet aspect des cellules a été constaté nettement par M. de Sinéty, qui, à l'aide d'un objectif n° 10 à immersion, a pu reconnaître les détails décrits par Kölliker.

Ainsi, le revêtement cellulaire existe, ne comprenant qu'une couche de cellules que rien ne sépare du tissu conjonctif sous-jacent.

« Nous n'avons pas trouvé au-dessous de l'épithélium cylindrique des villosités, pas plus qu'au-dessous de l'épithélium identique du chorion, la couche de cellules plates qui existe dans les muqueuses et que Jassinsky a décrite dans les villosités.

« Nous devons donc repousser l'existence d'une couche endothéliale sous-jacente à l'épithélium cylindrique. Nos observations sur ce point sont d'accord avec celles de Chrobak (cité par Schenk), qui n'a pas non plus observé cette couche. Ce détail offre de l'intérêt au point de vue de la signification anatomique du chorion et du placenta. La présence d'un endothélium sous-épithélial aurait identifié, sous le rapport histologique, le chorion pla-

centaire à une véritable muqueuse, telle que la muqueuse intestinale. » (Dastre, *loc. cit.*, p. 108.)

Nous pouvons donc conclure de cette étude de la couche externe de la villosité qu'elle peut être regardée comme un épithélium à cellules distinctes sur certains points, impossible à bien constater sur d'autres, et que cet épithélium est disposé sur une seule couche, sans qu'il existe un endothélium sous-jacent, le séparant du tissu conjonctif constitutif de la villosité.

Si, laissant de côté les faits que l'on peut constater à l'aide du microscope, on cherche à les interpréter et à savoir quelle est la provenance de cet épithélium, on tombe aussitôt dans le domaine de l'hypothèse. Deux théories se sont fait jour à ce sujet ; l'une fait provenir l'épithélium du chorion, l'autre l'attribue à la sérotine. La première opinion est défendue par Kölliker, Friedlander, Léopold ; la seconde est soutenue par Ercolani. Nous donnons plus loin, à propos des rapports du placenta fœtal avec le placenta maternel, la relation de la théorie d'Ercolani.

(*b*) *Tissu conjonctif.* — Le tissu qui entre dans la composition de la villosité est, ainsi que nous l'avons déjà signalé, le tissu muqueux, tissu très-abondant chez l'embryon et que l'on retrouve encore dans le cordon ombilical. Ce n'est que depuis un petit nombre d'années que l'on est arrivé à le reconnaître et à le décrire ; il n'y a pas longtemps encore, on le désignait sous le nom de masses gélatineuses, colloïdes, sans en faire un véritable tissu.

« Schwann est le premier qui, au milieu de la gelée qui entoure les vaisseaux ombilicaux, découvrit des cellules munies de prolongements ramifiés ; plus tard, Virchow démontra que cette gelée avait tous les caractères d'un tissu et possédait une forme typique. Il la considéra comme composée d'un tissu aréolaire contenant de la mucine dans les intervalles. Une substance fibreuse et striée formerait le stroma des aréoles et contiendrait des éléments étoilés, véritables cellules plasmatiques canaliculées, anastomosées, et charriant les sucs dans toutes les parties du tissu privées de vaisseaux. » (Renaut, *Archives de physiologie*, 1872, p. 219.) Plus tard, M. Ranvier démontra que les figures étoilées qu'on observe dans certaines préparations n'étaient pas des cellules, mais des espaces limités par une membrane analogue à la capsule du cartilage et contenant des cellules plus ou moins libres dans leur cavité. Köster crut voir dans le tissu muqueux du cordon ombilical des capil-

laires lymphatiques, mais M. Renaut a démontré qu'il n'en existait pas. Pour lui, « le tissu muqueux du cordon est, dans les parties riches en mucine, formé par un réseau de fibres conjonctives, tapissé de cellules plates ne différant guère du tissu conjonctif lâche que par la présence de la mucine qui distend ses mailles ». Contrairement à la matière colloïde que l'on trouve dans certains polypes muqueux et qui absorbe très-énergiquement les matières colorantes, la substance muqueuse du cordon a pour principal caractère histochimique de ne pas se laisser colorer par le carmin ni par la purpurine.

Le tissu qui constitue les villosités est tout à fait semblable à celui du cordon ombilical; on peut, en effet, constater sur les coupes de villosités le peu de coloration de la substance muqueuse. Seules, les cellules allongées qui tapissent les fibres conjonctives sont colorées en rose soit par le picro-carmin, soit par l'éosine. Aussi n'aperçoit-on sur la figure placée à la fin de cette thèse que ces cellules allongées que l'on voit soit sur la coupe de la villosité, soit sur celle-ci, considérée suivant sa longueur.

Cette manière de comprendre la constitution des villosités nous sera du plus grand secours lorsque nous étudierons leurs altérations.

(*c*) *Vaisseaux.* — Nous pouvons constater sur une préparation de villosités normales la présence des vaisseaux; ceux-ci apparaissent plus nettement encore lorsqu'ils sont injectés artificiellement ou qu'on les trouve remplis de sang. C'est une villosité dont les vaisseaux conservent encore une masse sanguine les dilatant et les rendant encore plus nets que nous avons reproduite dans notre planche. Cette villosité a été coupée horizontalement. Un peu plus loin, on peut encore la distinguer et sa courbe permet de suivre les vaisseaux suivant leur longueur et de les voir sur leur coupe.

Les vaisseaux ombilicaux, artères et veines, suivis depuis le cordon jusque dans l'épaisseur du placenta se ramifient en diminuant de volume. Nous avons déjà vu qu'ils perdent à mesure qu'ils deviennent plus petits leurs tuniques propres, ne conservant que leur membrane interne. Dans les pédicules des villosités, on peut rencontrer plusieurs vaisseaux, mais dans leurs ramuscules terminaux, on n'en voit que deux, l'artère et la veine qu'il est impossible de distinguer l'une de l'autre, Parfois un de ces vaisseaux se bifurque; plus loin, les deux branches se rejoignent, de manière à réduire à deux le nombre de ces canaux. Arrivés à l'extrémité de la villosité, les deux

vaisseaux, réduits à l'état de capillaires et séparés par une mince couche de tissu muqueux (cloison de M. Robin), s'unissent par une ou plusieurs anastomoses. Schrœder van der Kolk a décrit à l'extrémité des vaisseaux de petits réseaux capillaires. Le point le plus important à bien établir est l'état fermé de leur circulation. On voit, en effet, les deux vaisseaux se continuer sans rupture dans leurs parois, sans qu'il existe d'ouverture qui les fasse communiquer avec l'extérieur de la villosité. Partout les canaux sont continus de manière à rendre la circulation intra-villeuse ou fœtale complétement distincte de la circulation extra-villeuse ou maternelle. Ce fait est aujourd'hui absolument démontré au point de vue histologique.

Il est aussi très-important de remarquer que la paroi des canaux vasculaires est très-mince, qu'il n'existe entre elle et l'épithélium qu'une couche minime de tissu muqueux, et que, s'il existe une barrière continue entre le sang maternel et le sang fœtal, cette barrière n'a que 8 à 12 μ d'épaisseur.

Jusqu'ici nous n'avons décrit dans les villosités que des vaisseaux sanguins. Ce sont, en effet, les seuls qu'on y rencontre; ce fait, aujourd'hui démontré, n'était pas admis par Cruikshank et Morgagni, qui décrivaient les vaisseaux blancs du placenta; plus tard, madame Boivin acceptait l'existence de ces vaisseaux et leur faisait jouer un rôle considérable dans la production de certains états pathologiques. Mais, depuis ces auteurs, les recherches les plus minutieuses n'ont pu faire découvrir la trace de vaisseaux lymphatiques dans les villosités placentaires. La question des nerfs du placenta paraît aussi tranchée; on se souvient que Bauer, en 1825, fondait sur leur existence l'explication de certains phénomènes de sensibilité que l'on peut expliquer tout autrement; personne n'admet plus aujourd'hui l'existence de nerfs dans le placenta.

§ V. — Rapports des villosités placentaires avec les parties maternelles.

Nous avons signalé, à propos des villosités choriales, les rapports de ces prolongements avec la muqueuse qui les environne. Nous avons vu que de part et d'autre on voyait des saillies allant à la rencontre les unes des autres et s'entre-croisant comme les doigts de la main droite qu'on ferait pénétrer

entre ceux de la main gauche; ces rapports sont, au début, peu intimes, en sorte que l'on peut séparer le chorion de la caduque; les hémorrhagies produisent quelquefois cette séparation dans les premiers temps de la grossesse. A mesure que le placenta se développe, les adhérences deviennent plus intimes, et bientôt le décollement est impossible, de telle sorte que, à la fin de la grossesse, lors de l'expulsion de l'œuf, les villosités placentaires entraîneront avec elles une portion de la muqueuse utérine. Cette partie caduque était appelée par les anciens qui méconnaissaient sa nature, caduque sérotine; elle porte aussi le nom de muqueuse inter-utéro-placentaire.

Lorsque le placenta est expulsé, en l'examinant par celle de ses faces qui regarde l'utérus, on trouve d'abord une couche molle glutineuse qui n'est autre que la sérotine; cette membrane envoie du côté des villosités des prolongements qui divisent la masse placentaire en lobes ou *cotylédons*. Mais, en outre de ces cloisons intercotylédonnaires, la sérotine émet aussi des prolongements qui s'unissent de la manière la plus intime aux villosités. Il y a pénétration réciproque de ces deux éléments au point qu'on a pu dire que les villosités se comportaient par rapport à la caduque comme les racines d'un arbre qui s'enfoncent dans le sol (Courty). Cette pénétration réciproque de la caduque et des villosités peut rendre compte de leur adhérence. On a encore décrit d'autres moyens d'union; ce sont les crampons de Langhans, que Kölliker décrit en ces termes : « Ce sont des appendices des arbuscules des villosités, les uns fins, les autres forts, mesurant jusqu'à 1 millimètre d'épaisseur, simples ou peu ramifiés, qui se portent jusqu'au placenta utérin et s'y enfoncent pour s'unir, libres de tout épithélium, au tissu de celui-ci d'une façon si intime que même une forte traction ne les dégage pas. » C'est surtout aux cloisons intercotylédonnaires que se rendent ces prolongements, mais on les trouve encore dans les parties centrales des cotylédons.

Les Allemands ont encore signalé une autre cause d'adhérence qui consiste dans l'existence d'un repli de la caduque sérotine qui s'insinuerait, tout autour de la circonférence du placenta, entre les pédicules des villosités; Winkler qui a signalé son existence croit qu'elle s'étend à toute la surface du placenta; il l'appelle lame obturante (*schlussplatte*) par opposition au reste de la muqueuse inter-utéro-placentaire qu'il nomme *basalplatte*. Kölliker a vérifié l'exactitude de cette vue en ce qui concerne les portions périphériques du placenta; il n'a pas vu dans les parties centrales cette lame obturante, qu'il appelle caduque sous-choriale. Signalons encore qu'il existe au point

où se continuent tout autour du placenta la caduque sérotine et la membrane formée par l'union des caduques utérine et ovulaire, un canal veineux appelé encore depuis Meckel et Jaquemier, sinus circulaire ou coronaire. Ce canal veineux n'est pas continu dans toute son étendue; il manque par places; on peut apercevoir à sa face interne des orifices communiquant avec des espaces que nous aurons à étudier.

Disons quelques mots de la structure de la caduque sérotine. Cette membrane n'est autre chose que l'ancienne muqueuse utérine modifiée. Lorsque l'œuf est arrivé dans l'utérus, la muqueuse perd bientôt son épithélium à cils vibratiles; pour M. Robin, on trouve à sa place un nouvel épithélium sous forme de cellules rondes ou ovoïdes, munies de noyaux nucléolés. Kölliker et Friedlander, au contraire, n'ont pas vu cet épithélium, du moins à la fin de la grossesse.

La muqueuse subit, dans tous ses éléments, un travail d'hypertrophie. Les glandes utérines s'allongent et augmentent de volume dès le début de la grossesse. Elles s'atrophieront ensuite, dans la portion la plus superficielle de la muqueuse; mais là encore M. de Sinéty a pu voir des restes de glandes dilatées; il est vrai qu'à ce niveau elles ont perdu la plupart de leurs caractères.

Une autre modification très-importante de la muqueuse consiste dans la production d'un grand nombre de cellules rondes, et de cellules particulières plus volumineuses, et contenant un grand nombre de noyaux; mais ce n'est que vers le huitième mois de la grossesse que se produisent ces cellules géantes (*Riesenzellen* des Allemands).

Dès le début de la grossesse, la muqueuse s'est hyperhémiée. Le calibre de ses vaisseaux augmente beaucoup; ils forment une série de sinuosités très-rapprochées. Bientôt il perdent leurs parois propres et sont réduits à leur endothélium doublé d'une mince couche de tissu conjonctif se confondant avec le tissu des parties voisines.

Telles sont en quelques mots les modifications principales de la muqueuse utérine au point qui doit former le placenta. Ces quelques notions étaient nécessaires pour comprendre les rapports de cette membrane avec les villosités placentaires.

Plusieurs théories ont été successivement émises sur ce point; nous ne retiendrons que les principales que nous exposerons en détail. Elles sont au nombre de trois.

1° Les villosités plongent dans les anciennes glandes de la muqueuse utérine hypertrophiée. — Cette théorie fut soutenue d'abord par Weber et Sharpey puis par Jassinsky ; ells a été d'un autre côté combattue par MM. Robin, Courty, Kundrat, Schrœder van der Kolk, Léopold et Kölliker. On voit en effet les glandes s'atrophier assez rapidement dans la muqueuse inter-utéro-placentaire. Turner, dans sa *Comparative anatomie of the placenta*, Edimburg 1876, dit expressément que lorque les villosités s'introduisent par hasard dans l'orifice d'une glande, celle-ci perd ses caractères, mais que d'ordinaire, elles n'ont aucun rapport avec les glandes ; en examinant les alvéoles creusées dans la muqueuse utérine dans lesquelles pénètrent les villosités, il a vu les orifices glandulaires sur le bord de ces alvéoles. — Kölliker dit : « En ce qui touche les glandes, je noterai seulement que les placentas les plus âgés que j'ai pu voir jusqu'ici *in situ* (6 mois) n'offraient plus, immédiatement au-dessus de la tunique musculeuse de l'utérus, que des restes d'extrémités glandulaires à peine dignes d'être cités et que, dans les lacunes de la partie spongieuse, qui représentent des espaces glandulaires, il n'y avait plus trace nulle part d'épithélium. Je ne veux pourtant pas dire que ce dernier résultat s'applique à tous les cas, puisque Friedlaender, Kundrat, Engelmann et Langhans ont aperçu, même à une époque avancée, des restes de l'épithélium des glandes utérines en certains points du placenta. »

Il est actuellement démontré que les villosités n'ont aucun rapport avec les glandes utérines.

2° Les villosités plongent directement dans les veines. C'est l'opinion qui fut soutenue par M. Coste. L'illustre professeur avait vu en effet entre les villosités choriales des espaces libres dans lesquels circulait le sang maternel ; ces espaces pouvaient s'injecter facilement par les vaisseaux utérins lorsque le placenta était en place. Dalton, en y poussant de l'air, avait montré qu'il se répandait jusqu'au-dessous du chorion. Il fallait donc admettre que le placenta était un corps plus ou moins spongieux dans lequel le sang maternel entourait les villosités. Coste dit, en effet, que les vaisseaux énormes, les sinus veineux de la muqueuse intermédiaire sont usés, corrodés par les villosités envahissantes, et qu'à une certaine époque, ces villosités, renfermant des vaisseaux fœtaux, baignent dans une sorte de *lac sanguin*.

Ainsi pour lui ce sont les villosités qui pénètrent dans la cavité des sinus maternels après avoir usé leur paroi. — On peut rapprocher de cette théorie celle plus récente de Léopold. Pour cet auteur, les villosités sont d'abord en

rapport avec la caduque qui envoie de distance en distance entre elles des prolongements n'allant pas jusqu'au chorion, excepté cependant sur les bords du placenta. En outre de ces grandes cloisons qui divisent le placenta en lobes, ou cotylédons, sont des cloisons secondaires pénétrant à une petite distance dans les cotylédons. Ces cloisons contiennent des vaisseaux qui se dilatent ; dès lors leurs parois s'amincissent et finissent par disparaître. Or, à ce moment, il existe un espace réel, une cavité entre les villosités et la caduque utérine qui a émis des prolongements non adhérents à ces villosités. C'est dans cet espace que s'épanchera le sang maternel après la résorption des parois des vaisseaux que contenait la cloison. Aussi la couche enveloppante des villosités est-elle pour lui de provenance fœtale. Léopold arrive ainsi à la même conclusion que Coste. Les villosités plongent directement dans le sang maternel ; seulement, pour Coste, ce sont ces villosités qui ont percé la paroi des veines pour pénétrer au milieu du liquide maternel, tandis que pour Léopold c'est le sang de la mère qui est venu s'épancher entre les villosités.

Cette théorie peut évidemment se soutenir ; elle est appuyée par les examens macroscopiques et microscopiques du placenta. — Nous avons déjà parlé des résultats que donne l'injection des vaisseaux maternels ; on retrouve la matière injectée dans les intervalles des villosités ; le sang circule donc autour de celles-ci. M. Delore a montré dans un mémoire inséré dans les *Archives de gynécologie* en 1874 qu'il existe au centre et surtout à la périphérie du placenta des espaces libres communiquant d'un côté avec les espaces intercotylédonnaires, de l'autre avec le vaisseau ou l'ensemble de vaisseaux maternels constituant ce que l'on a appelé le sinus circulaire du placenta.

Il conclut par une comparaison ingénieuse : pour lui le sang enveloppe les villosités comme le brouillard entoure les arbres d'une forêt.

D'un autre côté, lorsque, après avoir fait durcir un fragment de placenta, on en examine une coupe à l'aide du microscope, on voit les villosités se terminer pour les unes dans la caduque à laquelle elles adhèrent, pour les autres, les plus nombreuses, par une extrémité libre ; ces dernières sont pour ainsi dire flottantes au milieu d'espaces dans lesquels on peut voir soit des globules du sang maternel, soit encore la matière à injection que l'on aura poussée par les vaisseaux dé la caduque. La couche externe des villosités est

en rapport immédiat avec le sang maternel qu'elle sépare des vaisseaux fœtaux contenus dans la villosité.

Mais des objections ont été adressées à cette théorie ; il paraît en effet extraordinaire que le liquide sanguin circule en dehors de ses vaisseaux, lorsque dans le reste de l'économie on voit ce liquide nourricier toujours renfermé dans un système de canaux. Aussi a-t-on cherché à expliquer autrement les faits que nous venons d'exposer.

3° La couche externe de la villosité est en même temps la paroi des vaisseaux dilatés dans lesquels circule le sang maternel.

Cette théorie regardée actuellement comme celle d'Ercolani a été exposée tout au long en 1860 par M. Courty dans un mémoire sur le mécanisme de l'avortement paru dans *Montpellier médical*. Nous y trouvons, avec quelques différences cependant la description que donne Ercolani et, pour pouvoir mieux comparer ces deux auteurs, nous croyons devoir reproduire le passage suivant du professeur de Montpellier : « Pour établir cette juxtaposition et cette contiguïté intimes, les ramifications villeuses du placenta fœtal pénètrent comme les radicules d'une plante, et s'enfouissent peu à peu dans les dépressions qu'elles se creusent sur le tissu mou et anfractueux du placenta maternel. Elles continuent à croître jusqu'à ce que, s'étant coiffées pour ainsi dire de la paroi même du sinus qu'elles ont déprimé, elles viennent à faire librement saillie dans sa cavité et à flotter ainsi dans le sang qui la remplit, séparées de ce liquide par le revêtement que leur forme la paroi du sinus qu'elles ont refoulé. Quand l'adhérence s'est établie entre les ramifications fœtales et le tissu du placenta maternel, l'épaisseur de ces organes diminue de part et d'autre ; les parois des vaisseaux qui constituent les villosités du placenta appartenant à l'embryon s'amincissent ; il en est de même des tissus fibro-plastique et glandulaire, ainsi que de la matière amorphe qui sépare ces vaisseaux du fœtus devenus adhérents au placenta maternel, des lacunes mêmes dont cet organe est creusé. *Bientôt les deux parois des villosités fœtales et des sinus utérins se confondent en une seule et celle-ci devient si mince, si tendre, si perméable qu'à travers la couche cellulaire peu épaisse qui la constitue* s'établissent facilement des actes d'absorption de la même nature que ceux qui s'effectuent par les canaux radiculaires des lymphatiques, des chylifères et des veines. »

Nous verrons qu'Ercolani soutient la même idée ; il a ajouté cependant quelques détails que nous allons reproduire.

Dans un mémoire paru en 1877 (*Sull' unita del tipo anatomico della placenta nei mammiferi*, etc.) Ercolani recherche d'abord quelle est la formation et quelle est la structure de la caduque. Il combat l'opinion généralement admise. D'après tous les auteurs, dit-il, « il semble que l'on doive entendre que les caduques tirent leur origine de la tranformation des éléments préexistants de la muqueuse utérine, ce qui est loin de la vérité, ainsi que nous allons le voir, car la caduque est due à un véritable processus néoformatif, comme, depuis quelque temps, je me suis efforcé de le démontrer. »

Parti de ce point, Ercolani étudie les modifications des vaisseaux au niveau de la sérotine : « Si l'on fait un examen attentif des parties, l'on constate d'abord deux faits intéressants : le premier, c'est que les vaisseaux utéro-placentaines ont un calibre presque double de celui des vaisseaux utérins dont ils proviennent et qu'en outre ils ne montrent dans leur paroi aucun des caractères anatomiques qui servent à distinguer les artères des veines. Le second fait consiste en ce que ces vaisseaux, *au lieu de leurs parois ordinaires* ont une enveloppe uniforme de cellules d'une forme spéciale qui sont précisément celles que l'on reconnait constituer les cellules de la sérotine et du placenta maternel. »

Bientôt, les villosités se développent recouvertes d'une couche d'épithélium de provenance fœtale. De son côté, la caduque envoie entre ces villosités des prolongements qu'Ercolani appelle villosités maternelles, car elles sont constituées comme celles du chorion par une couche épithéliale recouvrant une masse de protoplasma contenant une anse vasculaire. Seulement le rôle de ces deux villosités sera différent; celle qui provient de la mère secrétera des sucs nutritifs, qu'absorbera la villosité fœtale.

Ercolani a étudié dans la série animale les rapports des parties fœtale et maternelle du placenta. Il part des formes les plus simples. Chez les solipèdes, par exemple, entre les prolongements de la caduque sont des enfoncements, des sortes de cryptes ressemblant à des follicules glandulaires simples, dans lesquels pénètrent des villosités fœtales très-simples; mais dans ce cas les surfaces des parties maternelle et fœtale sont revêtues chacune de leur épithélium propre ; elles ne se confondent pas ; il existe entre elles un certain intervalle.

Chez les ruminants la même disposition des surfaces se rencontre ; mais comme chez ces animaux la villosité fœtale est ramifiée, la partie maternelle se

moulera sur cette villosité, et représentera la forme d'une glande en grappe. Pour se mouler ainsi, la villosité maternelle se modifie; son anse vasculaire se dilate.

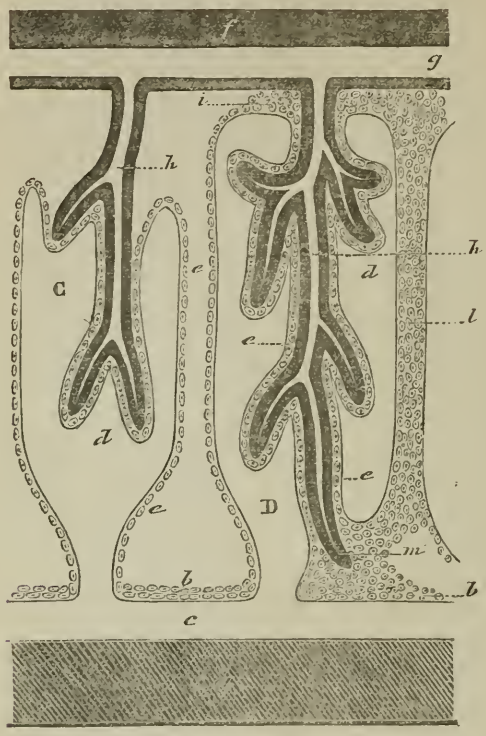

Schéma d'un placenta humain (d'après Ercolani) (1)

C. Villosité en voie de développement.
a. Paroi de l'utérus gravide.
b. Surface utérine du placenta.
c. Vaisseaux utérins.
d. Espace sanguin maternel entourant la villosite s'étendant jusqu'à la face fœtale du placenta.
e, *e*. Cellules épithéliales d'origine maternelle formant la sérotine, tapissant d'une part les espaces sanguins maternels, et formant d'autre part les parois de la villosité.
D. Villosite complétement développée.
h. Vaisseaux sanguins fœtaux se rendant dans la villosite.
f. Chorion.
g. Vaisseau du chorion.

Mais à mesure que le placenta se limite, et que la forme de ses villosités se complique, on voit survenir un phénomène nouveau. La villosité fœtale perd son épithélium par suite de la disparition de l'intervalle qui séparait les deux

(1) Nous devons à l'obligeance de MM. Tarnier et Chantreuil de pouvoir reproduire cette figure d'Ercolani.

surfaces et de leur adhérence intime ; il n'y a plus alors d'épithélium que du côté de la mère. Et comme Ercolani considère cette couche épithéliale, qui n'est autre que les cellules de la sérotine déjà décrites, comme une couche sécrétante (*secernente*), il dit que l'épithélium absorbant a disparu, mais que l'épithélium sécrétant subsiste toujours : celui de la villosité absorbante fait justement défaut, parce que, par le rapport intime qui s'établit entre les deux villosités, les parois vasculaires de l'anse fœtale suffisent à elles seules et accomplissent mieux leur rôle d'absorption, à cause de leur adhérence si forte à l'épithélium sécrétant qui revêt la villosité maternelle.

C'est chez l'homme que la forme du placenta est la plus compliquée ; aussi voit-on dans l'espèce humaine disparaître l'épithélium de la villosité fœtale, car la paroi de la villosité maternelle est venue s'accoler à elle, lui adhérer fortement, et c'est ainsi que la couche maternelle forme la paroi externe des villosités fœtales. L'anse vasculaire de la villosité maternelle s'est dilatée pendant que sa paroi s'est moulée sur la villosité fœtale.

Si l'on objecte à cette théorie que la surface des villosités qui est aussi la paroi des vaisseaux maternels ne s'imprègne pas par le nitrate d'argent comme la paroi de tous les vaisseaux, nous pourrons répondre qu'Ercolani a signalé, ainsi que nous l'avons dit plus haut, qu'une des premières modifications de la caduque porte sur ces vaisseaux qui « *au lieu de leurs parois ordinaires* ont une enveloppe uniforme de cellules d'une forme spéciale ». On voit donc que dès le début ces vaisseaux perdent leurs caractères ordinaires ; il n'est pas étonnant qu'on ne les retrouve pas lorsque le placenta est complétement formé.

Avec la théorie d'Ercolani, les crampons de Langhans, la lame obturante de Winckler ou caduque sous-choriale de Kölliker s'expliquent facilement. On comprend aussi la communication des espaces intervilleux avec le sinus veineux, les orifices de communication en forme de grillage décrits par M. Delore ; on explique pourquoi ce dernier auteur a vu la surface des espaces libres du placenta qu'il appelle sinus lacunaires, tapissée par un endothélium semblable à celui des veines, cette portion du système circulatoire de la caduque n'ayant pas subi, ainsi que le sinus veineux, une modification aussi profonde dans sa paroi que le reste des vaisseaux de la sérotine.

M. de Sinéty est porté à admettre la théorie d'Ercolani, car il a vu dans un cas de grossesse extra-utérine se produire du côté de la caduque les modifications décrites par l'auteur italien.

En résumé, il est parfaitement prouvé que le sang maternel circule librement entre les villosités telles que nous les avons décrites, mais pour les uns le sang est extravasé, il parcourt des lacunes dont les parois ne lui appartiennent pas; pour les autres, le sang parcourt un réseau fermé, dont les parois se confondent avec le revêtement de la villosité.

Cette question nous paraît difficile à résoudre, sinon insoluble. Les arguments présentés de part et d'autre ne sont pas assez convaincants pour qu'on puisse se faire à ce sujet une opinion bien arrêtée. En attendant que des recherches plus nombreuses aient fixé ce point de la science, contentons-nous de voir dans la villosité des vaisseaux appartenant au fœtus plongés dans du tissu muqueux et séparés de la circulation maternelle par une mince couche épithéliale permettant les échanges nécessaires à la nutrition et au développement du fœtus.

CHAPITRE II

PHYSIOLOGIE DES VILLOSITES

§ I. — Indépendance de la circulation fœtale

Si l'on peut arriver à une définition anatomique précise de la villosité, il est beaucoup plus difficile de reconnaitre son rôle physiologique. Les anciens avaient à cet égard des idées fort erronées. Pour eux, il existait des communications vasculaires entre la mère et le fœtus; le sang pouvait librement circuler de l'un à l'autre. La nutrition fœtale trouvait dès lors une explication bien simple : c'était les éléments maternels qui formaient directement les tissus de l'embryon. Cette doctrine s'explique par le peu de connaissances que l'on avait de la structure du placenta. Elle se basait aussi sur une donnée expérimentale; on avait pu, au moyen d'injections poussées par les vaisseaux ombilicaux, retrouver les substances injectées dans les vaisseaux maternels. Mais cette donnée était fausse, la communication n'était que le résultat d'une rupture; on injectait des placentas déjà altérés par un commencement de putréfaction, ou bien on poussait l'injection avec assez de violence pour rompre les vaisseaux des villosités. Au contraire, les injections que l'on a faites dans de bonnes conditions se sont toujours limitées aux vaisseaux que l'on a voulu remplir. Nous avons vu du reste que le microscope démontre l'absence de voies de communication entre les vaisseaux de la mère et ceux du fœtus.

Ces preuves anatomiques de l'indépendance des deux circulations seraient-

elles insuffisantes que d'autres arguments la démontreraient encore; nous les exposerons en quelques mots.

1° Différences des deux sangs. — Le sang du fœtus est plus riche en globules que celui de sa mère. Tandis que ce dernier contient en moyenne 446 parties de globules sur 1000 parties de sang, celui du fœtus à sa naissance en contient jusqu'à 722 (Denis). M. Robin explique la petite quantité du plasma chez le fœtus en disant que ce plasma fourni directement par la mère est immédiatement apte à l'assimilation, tandis que, plus tard, le nouveau-né absorbera des matières liquides et des matières solides dissoutes; ces matières ne sont pas élaborées, aussi la quantité du liquide augmentera-t-elle considérablement.

D'un autre côté, le sang du fœtus est pauvre en fibrine; dans les premiers temps de la vie intra-utérine, il ne se coagule pas et, vers la fin de la grossesse, le caillot qu'il produit est mou et peu résistant. On sait, au contraire, qu'au même moment le sang de la mère est très-riche en fibrine, puisqu'il en contient jusqu'à 4,3 pour 1000 au lieu de la moyenne physiologique de 3 pour 1000.

2° Existence d'une circulation embryonnaire avant la formation du placenta. — Dès les premiers jours de l'existence de l'embryon, vers le 8e environ, apparaît le cœur, qui se contracte tout aussitôt (*punctum saliens*); bientôt on trouve dans l'œuf de nombreux vaisseaux s'étalant sur la vésicule ombilicale; ce sont les vaisseaux omphalo-mésentériques, constituant la première circulation, dite de la vésicule ombilicale. A ce moment, la circulation est très-active, et cependant le système vasculaire est absolument indépendant de la circulation maternelle. Ce n'est que plus tard qu'apparaissent les vaisseaux allantoïdiens et que ceux-ci pénètrent dans les villosités. Il faudrait donc admettre que le système vasculaire fœtal, d'abord fermé, se mette à un moment donné en communication avec les vaisseaux maternels.

3° Fréquence comparée des battements artériels. — Pendant que le cœur de la mère bat de 70 à 80 fois par minute, celui du fœtus bat de 130 à 140 fois dans le même temps, ce qui ne peut guère s'expliquer dans l'hypothèse d'une anastomose entre les vaisseaux de ces deux êtres.

4° Les hémorrhagies maternelles n'ont aucune influence sur la quantité du sang du fœtus, ce qui ne devrait pas être en admettant une libre commu-

nication entre ces deux liquides. Or, on voit assez fréquemment une femme mourir exsangue et le fœtus être retiré vivant de son sein.

5° Réciproquement, l'ouverture des vaisseaux ombilicaux ne donne pas lieu à l'écoulement du sang maternel. Le fait peut être constaté tous les jours à la suite de la section du cordon ombilical; on voit en effet s'écouler par le bout placentaire du cordon une petite quantité de sang, celui qui était contenu dans les vaisseaux ombilicaux, mais il n'y a aucune perte du sang de la mère par l'ouverture de ces vaisseaux.

6° L'arrêt de la circulation de la mère n'interrompt pas celle du fœtus. Les opérations césariennes pratiquées un certain temps après la mort de la mère et donnant naissance à des enfants vivants en sont une preuve manifeste. — Il est vrai qu'au bout d'un certain temps, le fœtus placé dans ces conditions meurt, mais ce fait est explicable par l'arrêt des échanges nécessaires à sa vie.

7° Les corps figurés en suspension dans le sang maternel ne passent pas dans la circulation fœtale; les expériences de Davaine et de Bollinger sur les bactéridies du charbon, celles de divers auteurs qui ont injecté dans les vaisseaux de la mère, Hoffmann et Langerhans du cinabre, Jassinsky du carmin et Fehling de l'encre de Chine, et n'ont pas retrouvé ces matières dans le sang du fœtus, prouvent bien qu'il n'y a pas de communication directe entre la mère et son produit.

De toutes ces données nous pouvons conclure à l'entière indépendance des circulations fœtale et maternelle; les considérations physiologiques et les recherches de l'anatomie sont complétement d'accord sur ce point.

Mais si le fœtus n'est pas sous la dépendance directe de la mère, si l'on ne peut pas l'assimiler à un de ses organes arrosé et nourri par son système sanguin, il faut rechercher ailleurs les conditions de sa nutrition et de son développement.

§ II. — Mode de nutrition du fœtus

On peut admettre que dès le début de sa formation l'embryon se nourrit aux dépens du contenu granuleux de la vésicule ombilicale, dont les parois

sont pourvues de vaisseaux. Cette réserve alimentaire est bientôt absorbée, car dès la fin de la cinquième semaine, la vésicule ombilicale est atrophiée.

Quelques physiologistes ont émis l'opinion que le fœtus se nourrissait en avalant et digérant le liquide amniotique. Il est vrai que ce liquide contient de l'albumine, de l'osmazone et des sels, et que l'on a pu nourrir pendant quelque temps sans trop de préjudice de jeunes veaux avec ce liquide, il est encore vrai que l'on trouve dans l'estomac des nouveau-nés quelques-uns de ces flocons sébacés que contient le liquide amniotique, mais cela ne démontre pas ce mode de nutrition du fœtus. — Une objection capitale repose sur ce fait que les monstres acéphales qui sont dépourvus de tout orifice buccal se nourrissent et se développent d'une manière très-active.

Les partisans de cette théorie pensèrent alors que l'absorption du liquide nourricier se faisait par la peau du fœtus. Brugmans a démontré que les lymphatiques de la peau étaient remplis de lymphe, alors que ceux de l'intestin étaient vides; il a encore montré qu'en appliquant une ligature sur un membre d'un embryon plongé dans l'amnios, on voit les lymphatiques de ce membre se gorger de liquide. Cette absorption peut exister, mais rien ne prouve qu'elle soit suffisante à nourrir l'embryon. — Du reste, dans cette hypothèse, le liquide amniotique proviendrait de la mère; il faudrait donc qu'il se fît une transsudation à travers une couche constituée par la membrane amniotique, le chorion et la caduque, parties dépourvues de vaisseaux à une époque déjà peu avancée de la grossesse. D'un autre côté, au lieu de toutes ces cloisons de séparation, on voit en un point de l'œuf, au niveau du placenta, le sang maternel presque en contact avec le sang fœtal, dont il est séparé par une membrane de 8 à 12 μ d'épaisseur. Outre que la théorie de la nutrition par l'amnios n'est pas démontrée et qu'elle souffre de nombreuses objections, il est plus rationnel de penser que le point où les liquides nourriciers des deux êtres sont en présence doit être le siége des échanges nutritifs. On se trouve donc conduit à rechercher du côté des villosités les phénomènes indispensables à la nutrition.

Alors que le placenta n'était pas connu dans sa constitution, les physiologistes pensaient que la membrane caduque sécrétait un liquide, une sorte de lait utérin (Haller) qu'absorbaient les villosités placentaires ; le fœtus se nourrissait à la manière du nouveau-né qui tête le sein de sa mère. Cette sécrétion d'un liquide nourricier par la muqueuse utérine est possible chez certains animaux. Nous avons vu avec Ercolani que l'on rencontre dans la série animale

toutes les formes, tous les types de placentas. Les villosités sont reçues dans des dépressions de la sérotine, ou plutôt il existe un emboîtement tel des prolongements du chorion et de la caduque que les villosités sont entourées d'une sorte de gaine fournie par la caduque ; mais ces parties ne sont pas adhérentes ; il existe entre elles un espace dans lequel peut s'épancher un liquide nourricier sécrété par la muqueuse et absorbé par la villosité fœtale. Chez la femme, il ne saurait en être ainsi : les villosités sont entourées directement par le sang maternel, et quelques-unes d'entre elles adhèrent seules à la caduque, sans qu'il y ait d'espaces où puisse s'amasser un lait utérin.

Quelle que soit la provenance de l'épithélium de la villosité, c'est à travers le paroi qui sépare le sang maternel du sang fœtal que doivent se faire les échanges.

Nous avons signalé plus haut que les corps figurés ne passaient pas de la mère au fœtus ; c'est donc à l'état de dissolution que les substances nutritives pourront passer à travers le placenta. Des échanges pourront se faire, et nous aurons à étudier le passage des corps liquides et des corps gazeux.

§ III. Echanges gazeux au niveau du placenta.

Les recherches des physiologistes ont établi d'une manière indiscutable que chaque organe, chaque tissu a besoin pour vivre d'une certaine quantité d'oxygène. Chez l'adulte, le globule sanguin sert de véhicule à ce gaz, qu'il absorbe dans le poumon et qu'il vient apporter et distribuer aux différents tissus qu'il parcourt. Ce globule est donc susceptible d'abandonner son oxygène à un moment donné ; il peut aussi le céder aux globules d'un autre organisme placé au milieu de lui. Nous faisons allusion aux expériences de M. Gréhant, qui place dans du sang de chien défibriné et oxygéné, un poisson adulte qui continue à respirer et à vivre ; on sait que chez les poissons la respiration se fait par les branchies, dans lesquelles le sang veineux vient se répandre séparé de l'extérieur par une mince paroi. Les branchies du poisson placé au milieu du sang sont tout à fait analogues aux villosités fœtales plongées dans le sang maternel, et si les globules rouges du chien peuvent céder leur oxygène aux globules sanguins du poisson, les globules maternels pourront aussi donner le leur aux hématies du fœtus.

L'échange gazeux est possible, mais est-il pour cela bien réel? Tous les physiologistes n'ont pas été d'accord sur ce point.

Longet admet la respiration des œufs des ovipares, fait rendu incontestable

soit par l'examen du sang au niveau de la chambre à air, soit par l'expérience qui consiste à tuer l'embryon en vernissant la surface de l'œuf. Mais chez les mammifères les conditions sont tout autres, et Longet n'admet pas la nécessité de la respiration. « Le fœtus, pour me servir de l'expression de Bischoff, se comporte à cet égard à peu près comme organe de la mère : les organes de la mère ne respirent point par eux-mêmes, et néanmoins ils ont besoin d'un sang qui ait respiré; de même l'embryon, sorte d'organe maternel, ne respire pas par lui-même, mais il a besoin du sang artériel de sa mère, du sang qui a respiré. » (*Traité de physiologie*, t. III, p. 942). Mais si le fœtus a besoin du sang artériel de sa mère, c'est bien pour lui en emprunter. De plus, tout organe qui vit a besoin d'oxygène; chez l'adulte, les globules sanguins leur apportent ce gaz d'une façon directe, mais chez le fœtus une barrière existe entre les globules de la mère et ses propres tissus ; on ne peut donc pas comparer l'embryon à un organe de la mère, car le sang de celle-ci ne parcourt pas les canaux du fœtus. Pour que sa vie soit possible, il faut qu'il emprunte à la mère la quantité d'oxygène qui lui est indispensable, il faut qu'il y ait passage de gaz à travers le placenta.

Une série d'expériences faites dans ces dernières années a démontré d'une manière indubitable la réalité de la respiration placentaire.

Tout d'abord, le fœtus possède une chaleur propre; Wurster, dans le service du professeur Gusserow, Alexeef et Fehling ont observé, en plaçant un thermomètre dans le vagin de la mère et un autre dans le rectum du fœtus se présentant par le siége, qu'il y avait une différence d'un demi-degré environ en faveur du fœtus. L'objection qui se basait sur l'absence du besoin de produire de la chaleur tombe par cela même; le fœtus possède une chaleur propre, donc, il consomme de l'oxygène; en un mot, il respire.

Du reste, l'oxygène a été directement constaté dans le sang du fœtus à l'aide du spectroscope; on sait que l'hémoglobine oxygénée ou oxyhémoglobine se décèle par l'existence de deux bandes obscures caractéristiques. Hoppe-Seyler et Zweifel ont ainsi reconnu l'oxygène dans le sang du cordon ombilical.

Les expérimentateurs ont voulu constater directement les échanges gazeux ; pour cela, il fallait examiner le sang du fœtus à son entrée et à sa sortie du placenta. Ces expériences furent faites par Zweifel : « Il opéra sur des lapines pleines qu'il pouvait faire respirer artificiellement ou rendre apnéiques à volonté ; il leur ouvrit la cavité abdominale, y prit doucement les petits qui

restaient toujours attachés à la mère par le cordon. Cette opération se fit dans un vase rempli d'eau chaude et salée, de manière que les fœtus ne fussent nullement en rapport avec l'air extérieur; dans ces conditions, quand la mère respirait, Zweifel vit très-distinctement une différence de coloration dans le sang de la veine ombilicale et dans celui des artères; celui de la veine était rouge et celui des artères était noir. Quand, au contraire, on empêchait la mère de respirer, on ne tardait pas à constater une coloration uniforme dans les deux ordres de vaisseaux; puis, au bout d'un certain temps, le sang était plus noir dans les veines que dans les artères; Zweifel et Zuntz donnent de ce dernier fait l'explication suivante : non-seulement le sang fœtal ne reçoit plus d'oxygène de la mère quand celle-ci ne respire pas, mais encore l'oxygène du fœtus repasse dans la circulation maternelle. Comme dans cette expérience les fœtus n'étaient nullement en rapport avec l'air atmosphérique, la source unique de l'oxygène était le sang de la mère; le passage de ce gaz d'un sang dans l'autre, à travers les villosités choriales, se trouve ainsi démontré. » (Tarnier et Chantreuil, *Traité d'acc.*, p. 425.)

Pendant que l'oxygène passe de la mère au fœtus, l'acide carbonique, impropre au développement de ce dernier, passe du sérum du sang fœtal dans le sérum du sang maternel.

Ces idées sur la respiration placentaire reçoivent encore leur confirmation des expériences curieuses d'Andréas Hogyes et de Zuntz. On sait que l'oxyde de carbone rend les globules sanguins impropres à absorber l'oxygène; on comprend alors que dans un cas d'asphyxie par le charbon, le sang maternel ne puisse plus reprendre l'oxygène du fœtus, comme cela se produisait dans l'expérience de Zweifel. Hogyes et Zuntz ont en effet constaté que, dans ces circonstances, la mort du fœtus est retardée. Dans le cas d'asphyxie ordinaire, le fœtus mourait rapidement, parce qu'il cédait son oxygène au sang maternel, qui en était dépourvu ou qui en contenait moins que lui; au contraire, dans l'asphyxie par le charbon, le sang de la mère étant incapable d'absorber l'oxygène du fœtus, celui-ci ne mourait que lorsqu'il avait épuisé toute sa provision d'oxygène.

§ IV. Échanges de matériaux solubles, au niveau du placenta.

Toutes les expériences démontrent que les substances ne peuvent passer de la mère au fœtus que sous la forme liquide. Ahlfeld a établi que les granulations graisseuses ne peuvent traverser la paroi des villosités.

Au contraire, les substances organiques ou minérales en solution passent assez facilement de la mère au fœtus, et se retrouvent chez ce dernier, soit dans le sang, soit dans l'urine. Magendie avait déjà constaté dans le sang du fœtus l'odeur du camphre injecté dans les veines de la mère, mais c'est surtout en Allemagne que ce sujet fut étudié : les premières expériences sont celles de Schauenstein et de Spaeth en 1859, qui retrouvèrent dans l'urine du nouveau-né l'iodure de potassium administré à la mère pendant le travail. Il ne nous appartient pas de décrire toutes ces recherches, et nous ne ferons que citer les noms de Gusserow, Carl Ruge, Martin, Benicke, Zweifel, Fehling et Porak. Ces expérimentateurs ont pu constater, soit dans le sang, soit dans l'urine du fœtus, des médicaments donnés à la mère, tels que l'iodure de potassium, le salicylate de soude, le bromure de potassium, le prussiate jaune de potasse, le chloroforme, etc. Pour l'opium, les résultats sont contradictoires; pendant que Fehling, Ahlfeld, G. Thomas croient au passage de l'opium, ce qui en contre-indique l'emploi pendant le travail, Peaslee, Kormann, Fordyce Barker et beaucoup d'autres accoucheurs croient que l'on peut donner de l'opium à la mère sans faire courir de risques au fœtus. Cette question est d'une haute importance pour qui sait l'usage fréquent que l'on fait du laudanum et de la morphine pendant les accouchements. Il est peu probable que l'opium passe de la mère au fœtus; ainsi que le fait remarquer M. Budin (*Revue internationale des sciences*, 1878), il suffit de doses très-faibles de laudanum pour influencer fortement les nouveau-nés; d'un autre côté, l'usage si répandu de ce médicament pendant le travail et à des doses énormes n'a pas montré que le fœtus parût en souffrir. Il est donc peu probable que ce corps puisse franchir la barrière que lui offre le placenta. Quant au chloroforme, il ne parait pas être absorbé en grande quantité, et, comme il faut des doses assez élevées pour anesthésier un nouveau-né, ce

n'est pas l'influence qu'il pourrait avoir sur le fœtus, qui en contre-indiquerait l'emploi pendant les accouchements.

Les médicaments ne passent pas seuls de la mère au fœtus ; les germes, des maladies contagieuses peuvent aussi franchir le placenta. Si d'un côté les éléments contagieux du charbon ne peuvent gagner le fœtus, on sait d'un autre côté que la variole et la syphilis peuvent l'atteindre. Cette question est loin d'être tranchée et l'on est obligé de s'en tenir à quelques faits bien acquis.

De toutes les recherches que nous venons de signaler, il ressort un fait important : c'est que toutes les substances ne passent pas indifféremment de la mère au fœtus. Le placenta semble posséder le pouvoir de choisir entre les diverses solutions que lui apporte le sang maternel. Ce n'est donc pas un simple filtre ; il paraît avoir, comme la plupart des tissus de l'organisme, un véritable pouvoir électif sur les liquides dans lesquels ses villosités sont plongées.

Nous avons constaté jusqu'à présent le fait du passage de certaines substances à travers les villosités, mais comment se fait ce passage? Consiste-t-il dans de simples phénomènes d'endo-exosmose entre le sang de la mère et celui du fœtus à travers la couche de revêtement de la villosité, ou bien les cellules de cette couche, vivantes et actives, absorbent-elles les matériaux solubles pour les transmettre élaborés au vaisseau qui lui est accolé?

Cette question se rattache à celle de l'absorption dans tous les tissus de l'organisme, au niveau de tous les épithéliums. Nous ne pouvons donc la trancher, et nous nous contenterons de résumer ainsi les connaissances acquises sur le rôle physiologique des villosités :

1° Les villosités servent à la respiration du fœtus.

2° Elles sont pour lui le lieu des échanges nutritifs nécessaires à sa vie et à son développement.

3° Les matériaux que fournit la mère ne peuvent passer à travers les villosités que lorsqu'ils sont dissous.

4° La mère peut transmettre au fœtus certaines maladies infectieuses comme variole et la syphilis.

Nous n'avons pas encore signalé la fonction glycogénique du placenta. On sait que tous les éléments du fœtus contiennent une certaine quantité de

matière glycogène ; Cl. Bernard avait localisé dans le placenta cette fonction importante. Pour lui, la réserve de matière glycogène serait contenue dans la couche épithéliale de la muqueuse inter-utéro-placentaire, c'est-à-dire dans le placenta maternel. Celui-ci peut donc céder au fœtus le sucre dont il a besoin ; c'est encore par les villosités que cet élément sera absorbé, et nous n'insistons pas sur ce point, parce que cette réserve nutritive est située en dehors des villosités.

CHAPITRE III

ALTÉRATION DES VILLOSITÉS. — ANATOMIE PATHOLOGIQUE

§ I. Altération fibreuse des villosités.

Les maladies du placenta n'ont pas attiré de tout temps l'attention des accoucheurs, Ainsi que le fait remarquer M. Cauwenberghe, ce n'est qu'à partir du 17e siècle qu'elles furent signalées par Guillemeau en 1648, Portal en 1685, Ruysch en 1691 et Peu en 1694; ces auteurs songèrent à une inflammation du placenta. Mauriceau, en 1679, parle d'un état squirrheux de cet organe pouvant amener la mort du fœtus.

Au 18e siècle, la plupart des auteurs, de Lamotte, Cortesia, Albrecht, Albinus, Morgagni décrivirent tour à tour les dégénérescences squirrheuses, tuberculeuses, cartilagineuses, suivant leur aspect extérieur.

En 1823, Mathias Fesch remarqua des noyaux analogues à de la graisse, et des tumeurs semblables à du sang coagulé ; Brachet, en 1828, soutint la doctrine de l'inflammation ; comparant le placenta au poumon, il décrivit une hépatisation semblable à l'hépatisation pulmonaire.

En 1829, Cruveilhier, en même temps qu'il émettait l'idée de l'apoplexie du placenta, décrivait ainsi l'atrophie de cet organe :

« Elle peut être générale ou partielle, l'atrophie partielle peut occuper un tiers, deux tiers, trois quarts du placenta : elle peut envahir çà et là quelques cotylédons, en laissant intacts les cotylédons intermédiaires. La conséquence de cette atrophie est le dépérissement et même la mort du fœtus Les carac-

tères de cette atrophie sont : un amincissement considérable, une sorte de dessiccation du placenta, qui devient dense, souvent granuleux comme tuberculeux, décoloré ou plutôt d'une couleur blanc-jaunâtre. En un mot, le placenta se trouve réduit à sa trame fibreuse. C'est cet état du placenta qu'on trouve décrit dans les auteurs sous le titre de placenta squirrheux, tuberculeux. Je regarde cette altération comme le résultat du décollement du placenta squirrheux, ou d'un défaut de communication, quelle qu'en soit la cause, entre l'utérus et le placenta dans les points atrophiés. Un petit nombre de cotylédons intacts peut suffire à maintenir la vie, lorsque l'atrophie des diverses parties du placenta a été successive. »

Stein (Junior), d'Outrepont en 1830, Vilde et Schenlen en 1833, Simpson en 1836 acceptèrent l'inflammation placentaire, En 1851, Spath et Weld, puis Corvan d'Edimbourg en 1854 attribuèrent à des dépôts fibrineux ce que l'on avait appelé noyaux squirrheux du placenta.

Cette théorie était déjà soutenue en France dans ses enseignements cliniques par le professeur Paul Dubois.

« C'était, d'après cette manière de voir, le sang extravasé qui en se coagulant à l'entour des villosités, venait suspendre la circulation dans le vaisseau qui les pénètre, et finalement en causait l'atrophie. C'était aussi la transformation lente des éléments de ce sang épanché, et en particulier de la fibrine, qui produisait à la longue cette teinte jaunâtre et la consistance lardacée que présente la lésion dont il est ici question, lorsqu'elle est portée à son plus haut degré. »

Ce qui manquait à ces diverses interprétations, c'était la consécration anatomique; on n'avait guère fait que des examens à l'œil nu ou des recherches microscopiques rares et insuffisantes.

Le premier travail réellement important sur ce sujet fut celui de M. Robin (1854), et l'on doit reconnaître que depuis cette époque on n'a presque rien changé à ses descriptions ni à ses conclusions.

M. Robin montra que l'induration jaunâtre du placenta ne résulte pas d'une suffusion sanguine opérée à une époque antérieure dans les parties malades. Tandis que, dans les foyers hémorrhagiques, même les plus anciens, on retrouve toujours les éléments du sang, fibrine, globules plus ou moins altérés, cristaux d'hématoïdine, etc, ces éléments font absolument défaut dans ces noyaux placentaires. La lésion typique consistait, au contraire, dans une alté-

ration fibreuse des villosités, compliquée ou non de dégénérescence graisseuse.

M. Robin étudia les altérations des villosités à tous les âges de leur développement. On sait qu'un certain nombre des villosités répandues à la surface du chorion doivent disparaître à un moment donné; elles subissent un travail de régression et s'atrophient pendant que les villosités placentaires s'accroissent.

Nous avons déjà décrit, dans notre chapitre *Anatomie*, cette atrophie des villosités choriales proprement dites, et nous avons vu avec M. le professeur Robin que cette altération consiste en l'oblitération des vaisseaux, et la transformation fibreuse de la villosité à laquelle vient se joindre la dégénérescence graisseuse. Fort de ce résultat, M. Robin appliqua à l'altération des villosités placentaires ce qu'il avait établi au sujet de l'altération physiologique des villosités choriales. Le processus est le même dans les deux cas; il y a oblitération des vaisseaux, et transformation fibreuse. Quant aux dépôts de graisse dans la villosité, ils sont tout-à-fait secondaires. « C'est là ce qu'on a nommé la dégénérescence graisseuse du placenta, qui n'est autre chose que la production de graisse dans des éléments anatomiques, comme on le voit toutes les fois que la nutrition d'un tissu se trouve ralentie par diverses causes, ou modifiée dans de certaines conditions. »

Nous retirons des conclusions du mémoire de M. Robin les passages suivants :

«Cette lésion est caractérisée par *l'oblitération fibreuse* de la cavité des villosités placentaires, qui deviennent imperméables au sang fœtal.

« Cette oblitération n'est que l'apparition dans le placenta d'un phénomène qui est normal dans les villosités choriales proprement dites, mais qui est anormal lorsqu'il s'étend à l'organe d'hématose du fœtus.

« Cette oblitération peut avoir lieu avec ou sans dépôt de granulations graisseuses dans les parois propres des villosités... »

M. Robin a montré de plus que, dans une injection générale du placenta par les vaisseaux ombilicaux, les parties malades ne s'injectaient pas. Les cotylédons altérés qui paraissent saillants par rapport aux parties saines, lorsqu'on examine le placenta non préparé, gardent le même volume, pendant que le reste du placenta se gonfle sous la poussée du liquide injecté; ces parties malades apparaissent alors moins saillantes que le tissu sain qui les a dépassées.

Les préparations que nous avons pu examiner et les observations inédites que nous reproduisons confirment l'idée de l'oblitération fibreuse des villosités.

Si l'on fait des coupes de placentas dont les villosités ont subi l'altération fibreuse, on observe des lésions qui varient suivant le degré de la maladie. Dans le principe, en effet, on voit que le capillaire est seul atteint. Autour de lui se sont développées quelques cellules du tissu conjonctif qui forment une véritable zone inflammatoire; ces cellules arrivent rapidement à un degré d'évolution plus accentué; elles deviennent des cellules fusiformes allongées qui donnent une apparence fibrillaire à cette zone périvasculaire.

C'est là l'altération à son début. A mesure qu'elle s'accentue, des transformations se montrent dans la villosité. Le tissu muqueux disparaît peu à peu, et, en dehors des cellules conjonctives qu'on observait, on constate de véritables fibres du tissu conjonctif. Le vaisseau compris dans ce tissu de nouvelle formation se rétrécit et finit par être complétement oblitéré. L'épithélium des villosités tombe en quelques points, et, en persistant sur d'autres, se montre alors en forme de croissant.

Si l'on observe l'altération à un degré très-avancé, on finit par ne plus retrouver le tissu muqueux; le tissu conjonctif a tout envahi. On peut alors ne plus trouver de traces du vaisseau; le tissu conjonctif remplit la villosité en présentant des aspects différents : cellules rondes et fibres du tissu conjonctif.

En même temps que cette production conjonctive s'accentue, les dimensions des villosités peuvent être stationnaires ou diminuer; dans quelques cas, au contraire, *elles s'accroissent.*

Souvent, on rencontre dans le voisinage de ces altérations des épanchements sanguins qui se présentent sous la forme d'un petit amas à apparence fibrillaire; cet aspect est dû à de la fibrine qui contient des globules de sang à un degré d'altération plus ou moins avancé.

Les altérations que nous venons de décrire constituent en somme une sclérose des villosités. C'est le type de la lésion qu'on rencontre dans les noyaux indurés du placenta, mais on la retrouve encore disséminée au milieu des cotylédons les plus sains. Ainsi que M. Robin l'avait signalé, quelques villosités placentaires subissent çà et là la dégénérescence fibreuse.

Nous reproduisons ici trois observations dans lesquelles l'examen histologique a été fait au laboratoire d'anatomie générale de la Faculté de Lyon,

par M. le Dr Chandelux, chef des travaux et maître de conférences à la Faculté.

Ire OBSERVATION

Placenta provenant d'un accouchement avant terme, fœtus mort et macéré.

A l'examen microscopique, ce placenta n'offre aucune altération bien prononcée. Sa coloration est rougeâtre, ardoisée par places et du côté de sa face utérine on distingue de distance en distance des îlots ou noyaux indurés, blancs jaunâtres.

L'un de ces îlots cependant se distingue de ses congénères par ses dimensions beaucoup plus grandes et son relief plus considérable; il a une étendue circulaire que l'on peut évaluer à celle de deux pièces de cinq francs. Sa surface est non point lisse comme celle des petits îlots, mais bien irrégulière, tomenteuse, avec prolongements frangés. Sa consistance est peu considérable; elle se laisse aisément dissocier et fragmenter à l'aide du doigt.

Examen histologique. 1° *Cotylédons placentaires et noyaux indurés.* — La substance placentaire est formée par les villosités choriales plus ou moins ratatinées dont la substance fondamentale est devenue très-granuleuse et le contour des cellules peu distinct. Il se passe ici ce que l'on observe dans les infarctus des organes, pendant les premières phases de leurs altérations. Et de fait le placenta se comportait comme un véritable infarctus, ou plutôt n'était pas autre chose qu'un infarctus, puisque, par la mort du fœtus, et surtout par le décollement étendu qu'il avait subi (ainsi que nous le verrons tout à l'heure) et qui avait amené la mort de ce fœtus, il ne pouvait recevoir les éléments de nutrition nécessaires à sa vitalité. Il était donc absolument dans le même cas que le territoire d'un organe privé de l'abord du sang par thrombose ou embolie d'un ramuscule vasculaire et subissant les altérations anatomiques propres à l'infarctus.

Les noyaux indurés jaunâtres sont exclusivement constitués par du tissu fibreux, dont le développement s'est fait autour d'un vaisseau et a peu à peu envahi le tissu des villosités voisines. Au milieu de ce tissu fibreux on trouve de distance en distance des cellules ayant subi la dégénérescence granulo-graisseuse.

2° *Surface tomenteuse jaunâtre.* — Les coupes faites à ce niveau montrent un état pathologique bien différent des précédents. Là on distingue un réseau formé de travées superposées, dont la direction d'une manière générale est parallèle à la surface du placenta, mais avec des anastomoses grêles et délicates dans tous les plans. En un mot, il y a ici une sorte de feutrage. Les travées à un fort grossissement apparaissent sans structure véritable; elles offrent, il est vrai, une apparence vaguement fibrillaire par places, mais il ne s'agit certainement pas de fibres conjonctives, vu l'absence de cellules de ce tissu interposées aux éléments fibrillaires, vu aussi l'aspect particulièrement granuleux qu'offrent ces travées sur une partie de leur trajet. Par ces caractères on peut reconnaître que l'on a sous les yeux un réseau formé par de la fibrine coagulée. D'ailleurs, s'il en fallait une nouvelle preuve, la présence de globules sanguins parvenus à un degré d'altération avancé et enfermés dans les mailles de ce réseau, viendrait nous la fournir. Les altérations des hématies consistent dans l'état crénelé des bords, les vacuoles, tc. Avec eux se mêlent un certain nombre d'éléments embryonnaires ou cellules lymphatiques, à l'état de vitalité.

De ces considérations il ressort que l'îlot examiné correspond à un caillot sanguin en voie de transformation. Ce caillot n'est pas de date récente : la disposition des travées fibrineuses, les altérations des globules rouges, dont un grand nombre sont déjà complétement détruits, montrent que l'hémorrhagie placentaire s'était assurément faite douze à quinze jours avant l'expulsion du délivre. D'où l'on pourrait conclure que cette hémorrhagie, par son étendue, a dû être la cause même de la mort du fœtus ayant succombé à l'asphyxie.

IIe OBSERVATION

Sclérose du placenta. — Le placenta dont il s'agit a été recueilli en 1877 par M. Guéniot sur une malade qui venait d'avorter pour la neuvième fois, à sept mois environ. La pièce fut remise au laboratoire de la Charité, où je pus en faire des coupes. C'est sur les préparations de ce placenta, conservées dans la collection du laboratoire d'anatomie générale de la faculté de Lyon, que peut être faite la définition de l'altération anatomique.

Le placenta, à l'œil nu, offrait à l'état frais une apparence plus blanche que

d'ordinaire; sa consistance était augmentée et il était difficile de le désagréger en le saisissant et le pressant entre les doigts. De distance en distance, on distinguait des îlots jaunâtres, des noyaux fibreux indurés, ne différant pas quant à leur aspect de ceux que l'on peut rencontrer sur les placentas les plus normaux. Leur description sera donc passée sous silence.

Sur des coupes de ce placenta, colorées au picro-carmin et montées dans la glycérine, il est facile de voir, même à un faible grossissement, que la structure normale est complètement modifiée. Tout autour des vaisseaux ombilicaux du placenta et de leurs ramifications existe une zone assez étendue, d'un tissu fibrillaire peu dense renfermant un certain nombre de cellules aplaties ou fusiformes. Ce tissu, très-légèrement coloré en rose par le carmin, est reconnu immédiatement pour du tissu conjonctif subissant les premières phases de son travail d'organisation.

Pour prendre une idée complète des altérations dont ce placenta est le siége, il est nécessaire de l'examiner à un grossissement plus considérable, avec l'oculaire 1 et l'objectif 7 de Vérick, par exemple. En l'étudiant ainsi, il faut passer successivement en revue : 1° les vaisseaux ombilicaux du placenta pourvus de fibres musculaires lisses (artérioles); 2° les villosités.

1° *Artérioles ombilicales du placenta.* — La lésion caractéristique fondamentale de ces vaisseaux est la production de tissu conjonctif, en quantité considérable, dans leur tunique externe ou adventice, c'est-à-dire en dehors de la couche musculaire. Par contre, la tunique interne n'a nullement végété ou bourgeonné; elle présente son aspect normal, aussi bien que la lame limitante élastique interne et que la couche musculaire située en dehors d'elle. L'intégrité de la tunique interne que nous signalons ici et que nous retrouverons d'ailleurs sur tous les vaisseaux, quelle que soit leur nature et leur calibre, est un fait important à noter, car l'on sait que l'influence de la syphilis, lorsqu'elle se fait sentir sur les vaisseaux, amène pour ainsi dire constamment la production d'une endartérite bourgeonnante ou végétante. L'absence de cette lésion nous porte donc à penser que la sclérose qui s'est produite dans ce cas n'est nullement liée à une diathèse syphilitique, que les antécédents de la malade ne permettaient d'ailleurs nullement de soupçonner.

Revenons à la tunique adventice. Le tissu conjonctif de nouvelle formation entoure l'artère d'une sorte d'anneau qui à l'œil nu peut atteindre sur

les vaisseaux un peu volumineux une largeur de deux millimètres environ. Cette largeur, au surplus, n'est pas uniforme sur toute la circonférence du vaisseau. En un point, par exemple, elle sera presque nulle, tandis que du côté opposé elle atteindra des dimensions considérables. Le vaisseau dès lors ne sera plus placé au centre de l'ilot fibreux, mais bien sur un de ses bords.

Avec le grossissement fort (ocul. 1, obj. 7 de Vérick), on voit que le tissu conjonctif de nouvelle formation a plus ou moins l'aspect du tissu adulte dans les portions où il est récemment formé ; il appartient au type du tissu jeune, c'est-à-dire qu'il est représenté par des faisceaux fibrillaires minces et incomplets généralement concentriques par rapport à l'axe du vaisseau et laissant entre eux des intervalles ou des mailles larges remplies par un réseau cellulaire et par de la substance muqueuse.

Les cellules plongées dans les intervalles des faisceaux conjonctifs ont les unes la disposition fusiforme, les autres, au contraire l'aspect étoilé, dû aux prolongements multiples, effilés que leur protoplasma envoie dans tous les plans. Les divers prolongements protoplasmatiques des cellules forment ainsi un réseau complet enchevêtré au milieu des fibres conjonctives rudimentaires.

Il n'existe dans ce tissu aucune fibre élastique. Lorsque ce tissu se condense et subit une édification plus complète, les faisceaux conjonctifs rudimentaires de la form précédente deviennent plus nets, plus distincts, plus régulièrement concentriques. La substance muqueuse disparaît à son tour et les cellules interposées subissent des modifications capitales. Elles perdent leur aspect étoilé pour prendre celui qu'elles offrent dans les cas où elles sont pour ainsi dire étrangères entre des faisceaux conjonctifs, comme dans les tendons par exemple. Elles se moulent sur ces faisceaux, les recouvrent et envoient dans leurs interstices des prolongements qui se traduisent à leur surface sous forme de crêtes d'empreintes. Par suite de la disposition concentrique des faisceaux, les cellules qui occupent l'intervalle de deux faisceaux voisins donnent lieu à des traînées cellulaires concentriques elles aussi, si bien que l'on trouve successivement un ruban conjonctif, un ruban cellulaire et ainsi de suite. En outre, quelques fibres et grains élastiques peuvent être distingués. Ce tissu conjonctif néoformé se continue d'une part avec celui de la tunique moyenne du vaisseau, d'autre part avec la trame des villosités adjacentes.

La même altération existe tout autour des veines facilement reconnaissables.

2° *villosités.* — Les lésions que présentent les villosités correspondent absolument aux deux types qui viennent d'être décrits autour des artérioles, c'est-à-dire que nous trouvons : 1° une transformation muqueuse, 2° une transformation sclérotique ou un tissu conjonctif fasciculé.

La lésion, dans l'un ou dans l'autre cas, débute autour du capillaire de la villosité, puis elle envahit peu à peu sa substance fondamentale. La phase d'altération dans laquelle la villosité est transformée en tissu fibreux n'est qu'une période plus avancée du travail pathologique dont la transformation muqueuse n'est que le début.

L'épithélium de la villosité persiste tant que l'altération est peu avancée et qu'elle est représentée seulement par quelques fibres conjonctives et quelques cellules étoilées. Plus tard, cet épithélium se désagrège, se détache et disparait par places, tandis qu'il reste, au contraire, adhérent sur l'un des points de la circonférence, de la villosité où il constitue une sorte de croissant ou de lunule tout à fait comparable au croissant de Gianuzzi des glandes salivaires.

De distance en distance, on trouve des épanchements sanguins subissant leurs phases de transformation ordinaire, c'est-à-dire que l'on voit les globules rouges plus ou moins déformés emprisonnés au milieu d'un réseau fibrineux dont les principales travées sont concentriques les unes aux autres.

En résumé, l'altération fondamentale consiste dans un développement anormal de tissu fibreux jeune ou adulte dans la substance fondamentale des villosités et dans la tunique adventice des vaisseaux.

IIIe OBSERVATION.

Placenta de femme tuberculeuse. — Inflammation et dégénérescence fibreuse ou mieux : sclérose péri et endovasculaire. Infarctus hémorrhagique.

Examen microscopique. — Ce placenta offre un certain nombre de noyaux jaunâtres de volume variable, les uns arrondis, les autres ovales. Les plus petits d'entre eux ont le diamètre d'une pièce de 50 centimes ; les plus développés, celui d'une pièce de 5 francs. Du côté de la face amniotique placentaire, ils font un léger relief : leur surface est lisse, unie, sans

saillies ni aspérités. Dans le point qui correspond à leur siége, du côté de la face utérine du placenta, des cotylédons ont à peu près conservé leur aspect normal et ne paraissent pour ainsi dire pas altérés. Aucune petite granulation grise sur le trajet des vaisseaux. Rien de particulier à noter dans la configuration et l'aspect du placenta.

A la coupe, la surface des noyaux indurés se présente sous l'apparence de lames stratifiées jaunâtres, situées immédiatement sur la membrane amniotique. Plus profondément les tissus altérés sont également jaunâtres, mais n'ont plus l'aspect lamelleux ou fibrillaire aussi accusé ; on a plutôt une surface granuleuse. Enfin, par places, des points jaunes, rouges paraissent correspondre à des épanchements sanguins.

Examen histologique. — L'examen microscopique montre sur les noyaux indurés deux sortes d'altérations :

1° Un certain nombre de vaisseaux offrent un épaississement considérable de leur tunique interne, laquelle bourgeonne dans l'intérieur de la cavité, de manière à l'oblitérer plus ou moins complétement et la circonscrire par un bord dentelé. Quelques-uns d'entre eux sont complétement oblitérés.

Autour des vaisseaux enflammés le tissu normal du placenta a disparu ; il est remplacé par des faisceaux de tissu conjonctif dans l'intervalle desquels se rencontrent des cellules nombreuses à noyaux ronds ou ovales. Ce tissu conjonctif fasciculé n'est pas disposé en zones régulières et forme des intrications et une sorte de réseau en certains points.

2° Dans d'autres parties, on aperçoit des couches stratifiées de fibrine formant des lignes sinueuses et entre elles des amas de globules sanguins à un degré d'altération plus ou moins avancé et disposés soit en ilots, soit en traînées. Avec les globules sanguins, granulations graisseuses en très-grand nombre, ainsi que quelques cristaux de leucine. Au milieu de ces épanchements sanguins, on aperçoit des zones fibreuses arrondies, correspondant à des vaisseaux ayant subi la transformation fibreuse et que l'épanchement sanguin n'a pu ni dissocier, ni faire disparaître, tandis que tous les autres éléments constitutifs ont disparu.

Il nous semble rationnel de considérer l'enchaînement des lésions comme étant le suivant ; il y a eu d'abord inflammation du placenta ayant déterminé le bourgeonnement de la membrane interne des vaisseaux et l'appa-

rition du tissu conjonctif fasciculé. Puis un certain nombre de ces vaisseaux ont été oblitérés sous l'influence même du travail inflammatoire, et leur zone de distribution a alors subi la dégénération des tissus privés de l'abord du sang. Enfin tout autour de cette zone frappée de mort, les vaisseaux de nouvelle formation se sont ouverts et ont produit l'épanchement sanguin.

En un mot, il y aurait eu inflammation et dégénérescence fibreuse, puis infarctus hémorrhagique du placenta.

§ II. Altération graisseuse ét caséeuse des villosités.

C'est depuis le mémoire de M. le professeur Robin (1854), que l'on a distingué cette altération, confondue avant lui avec les dégénérescences fibreuses et les apoplexies.

M. Robin a montré que consécutivement à la dégénérescence fibreuse, il se produit souvent un dépôt de granulations graisseuses dans les parois propres des villosités. « Ce dépôt est une complication très-fréquente, sinon constante, de l'oblitération ; mais elle n'affecte jamais toutes les ramifications d'une villosité. Sans pouvoir dire encore exactement quels sont ceux des actes d'assimilation ou de désassimilation nutritive qui amènent la formation ou le dépôt de graisse, on sait que tous ceux des tissus profonds qui ne sont pas vasculaires offrent un phénomène analogue à mesure des progrès de l'âge, et ceux qui sont vasculaires en font autant lorsqu'ils perdent pathologiquement leurs vaisseaux. »

Ainsi l'altération graisseuse n'est pas la lésion initiale, elle est la conséquence de l'oblitération. C'est l'envahissement par des granulations graisseuses des éléments compromis dans leur nutrition.

Les dépôts graisseux peuvent affecter deux formes. Dans l'une, observée et décrite par M. Robin, on voit de véritables gouttelettes graisseuses dont les plus grosses « en forme de larmes bataviques » peuvent atteindre jusqu'à 10 millièmes de millimètre de diamètre; dans une autre forme, on n'aperçoit que des granulations très-fines.

La villosité ainsi dégénérée peut conserver sa forme primitive ; on reconnait alors les divers éléments qui la constituent ; d'autres fois, au contraire, il est impossible de distinguer ces éléments ; on se trouve en présence de points où l'on ne reconnait que des granulations.

A la coupe, on observe une masse granuleuse, se colorant à peine en jaune pâle par le picro-carmin ; on y distingue de petites granulations réfringentes de nature graisseuse ; elles ne se dissolvent pas par l'acide acétique et les injections interstitielles d'acide osmique les colorent en noir.

Tout autour de ce foyer on constate une zone formée d'éléments embryonnaires. Au delà on rencontre les villosités quelquefois envahies par la dégénérescence fibreuse, et d'autres fois absolument saines, suivant qu'il y a ou qu'il n'y a pas coïncidence des deux altérations. Nous renvoyons au chapitre consacré à l'étude des altérations dans leurs rapports avec la syphilis, les diverses interprétations de cette lésion anatomique.

§ III. Altération calcaire des villosités.

On connaît depuis longtemps les dépôts calcaires que l'on rencontre soit à la surface, soit dans l'épaisseur du placenta ; il faudrait énumérer les noms de presque tous les accoucheurs pour faire l'historique de cette lésion.

On lui a donné divers noms suivant la forme des concrétions et suivant la structure qu'on leur supposait : c'est ainsi qu'on a décrit les concrétions ossiformes, l'ossification, les calculs du placenta.

Les concrétions calcaires se présentent sous diverses formes ; tantôt elles affectent la disposition de grains isolés ou réunis en aiguilles, tantôt, on rencontre des masses calcaires plus ou moins volumineuses. Deker (thèse de Gotluh Vater, 1729) trouva jusqu'à 200 de ces productions calcaires qu'il appelait des calculs ; le plus gros égalait la grosseur d'une noix.

Ces grains renferment des carbonates, des phosphates de chaux et de magnésie, à l'état amorphe ; ils n'ont rien de ce qui caractérise la structure des os.

On rencontre le plus souvent les grains calcaires à la face utérine du placenta, sous forme d'aiguilles de quelques millimètres de longueur où ils forment de petites saillies résistantes, qui, lorsqu'on promène le doigt à leur surface, donnent, suivant l'expression de M. le professeur Depaul, la sensation d'une surface semée de grains de sable.

Cependant, ces concrétions ont été signalées une fois, dans une observation de Carestia citée par Murat dans le *Dictionnaire* en 60 volumes à la face fœtale au placenta.

Le siége de ces dépôts calcaires a été discuté. Lobstein, Meckel, Adelon et Cruveilhier pensaient qu'ils occupaient les capillaires du placenta.

M. Robin a établi que la substance calcaire commence à se montrer dans la couche muqueuse qui recouvre le placenta. Pour lui c'est surtout dans les cotylédons dont les villosités sont oblitérées en tout ou en partie que se trouvent les grains calcaires; ils sont placés non pas dans l'épaisseur des villosités, mais à leur surface à laquelle ils adhèrent assez fortement ; ils les entourent, les englobent quelquefois, et les déforment toujours.

Ercolani admet aussi que les concrétions calcaires siégent dans la partie maternelle du placenta.

On peut penser, sans preuves anatomiques à l'appui, que des dépôts calcaires peuvent siéger dans les différentes parties du placenta, et même dans l'épaisseur des villosités; mais, dans les cas bien observés, c'est dans la muqueuse inter-utéro-placentaire qu'on les a rencontrés.

Nous avons eu l'occasion d'examiner un placenta présentant ces altérations, provenant de la clinique obstétricale. L'accouchement s'était fait à terme. — Enfant vivant du poids de 2,930 gr. — Délivrance naturelle.

Ce placenta présente à sa surface une multitude de points calcaires disposés en aiguilles pouvant avoir jusqu'à 1 centimètre de longueur, ou en petites plaques. Ces aiguilles et ces plaques ne sont pas continues, on les décompose en un grand nombre de grains juxtaposés; on peut les isoler par la dissection, et l'on constate alors qu'ils sont contenus dans l'épaisseur de la couche glutineuse qu'on trouve à la surface du placenta ; ils ne dépassent pas cette couche. En pratiquant des coupes du placenta, on aperçoit encore quelques grains calcaires dans son épaisseur, mais on remarque qu'ils n'existent que dans les espaces intercotylédonnaires où s'enfonce la caduque. Ils s'arrêtent à un centimètre du chorion. Dans les cotylédons au contraire, il est impossible de constater la moindre trace de dépôts calcaires.

Cependant sur les bords du placenta, dans ce qui correspond à la caduque sous-choriale de Kölliker, on trouve des grains calcaires à la face externe du chorion et cela dans l'étendue d'un centimètre et demi environ.

Les vaisseaux ombilicaux étaient sains dans toutes leurs divisions.

§ IV. Hypertrophie simple des villosités.

Les villosités placentaires, au lieu d'avoir leurs dimensions normales, peuvent s'hypertrophier dans leur ensemble, c'est-à-dire acquérir un volume de deux à cinq fois plus considérable que celui qu'elles présentent d'ordinaire.

Cette hypertrophie est due à une augmentation dans le nombre et le volume des éléments constitutifs de la villosité, et à une production de liquide entre ces éléments ; c'est-à-dire que cette altération est une hypertrophie vraie à laquelle s'ajoute de l'œdème. La double altération que nous venons de signaler peut s'observer soit par la dissociation des pièces, soit en faisant des coupes du placenta malade, et en les examinant au microscope.

Indépendamment de l'augmentation de volume des villosités, on découvre en outre dans leur structure certaines particularités que nous allons passer en revue.

L'épithélium de revêtement des villosités persiste sous forme d'une couche continue ne manquant qu'en des points assez rares ; cet épithélium fortement coloré en rouge par le picro-carmin forme à la villosité une bordure très-nette. Les éléments cellulaires de cette couche sont facilement visibles ; les cellules sont rapprochées les unes des autres au point d'être contiguës, et l'on distingue bien leurs noyaux.

En dedans de cette couche externe qui a dû s'hypertrophier pour recouvrir la surface des villosités devenue plus considérable, on trouve les éléments constitutifs de la villosité normale qui sont ici profondément modifiés. Ces modifications varient toutefois avec le degré de l'altération générale. Lorsque cette altération n'a pas atteint un très-haut degré, on peut apercevoir au milieu du tissu muqueux de la villosité un ou deux vaisseaux ayant gardé leur calibre. Autour d'eux on voit des cellules du tissu conjonctif muqueux, augmentées de volume, en nombre beaucoup plus considérable et séparées les unes des autres par de légers intervalles. A mesure que l'on étudie des formes plus avancées de l'altération, on voit cette dernière disposition s'accentuer.

En effet, lorsque la maladie est arrivée à un certain degré, les vaisseaux de la villosité disparaissent et, dans une coupe du placenta altéré, on trouve,

à côté de villosités encore vasculaires, d'autres villosités plus malades qui ne contiennent dans leur intérieur que du tissu muqueux. Si l'on examine la structure de ces dernières, on distingue alors (*Pl.* 1, *fig.* 2), en dedans de la couche épithéliale, une grande accumulation de cellules colorées en rose par l'éosine. Ces cellules sont augmentées de volume et de plus elles sont séparées çà et là les unes des autres par de petits intervalles clairs contenant un liquide sur la nature duquel il est impossible de se prononcer. Ces cellules ne sont pas les mêmes à la périphérie et au centre de la villosité. Au-dessous de la couche épithéliale en effet, elles sont rondes, n'ont pas de prolongements, sont serrées les unes contre les autres. Au centre, au contraire, beaucoup plus espacées, ces cellules ont-changé de forme ; elles sont fusiformes, quelques-unes mêmes sont étoilées. Quoique séparés les uns des autres, ces éléments se présentent en grand nombre ; il y en a beaucoup plus qu'à l'état normal.

La description qui précède indique suffisamment que l'on a affaire à du tissu muqueux, tissu de la villosité normale, mais qui présente ici une double altération due à l'augmentation du nombre des éléments, à l'augmentation de leur volume, et à l'écartement de ceux-ci les uns des autres, par un liquide épanché. Signalons en outre la disparition des vaisseaux.

La comparaison des deux figures placées à la fin de ce travail, représentant l'une (*fig.* 1), une villosité normale, l'autre (*fig.* 2) une villosité altérée, fait ressortir l'hypertrophie des éléments de la villosité malade. Cette dernière est plus volumineuse dans son ensemble et dans ses éléments ; et cependant elle est vue avec un objectif n° 3, tandis que la villosité normale a été dessinée avec un objectif n° 6 de Vérick.

Cette altération rentre dans la catégorie des myxômes ou tumeurs du tissu muqueux ; dans ce cas l'hypertrophie du tissu muqueux est accompagnée d'une sorte d'œdème. Que cette lésion s'accentue et que cet œdème surtout augmente, et la villosité prendra un aspect globuleux, vésiculeux. Aussi a-t-on pu dire, et M. de Sinéty partage cet avis, que l'hypertrophie des villosités présente, *au point de vue anatomo-pathologique*, le premier degré de l'affection que l'on désigne sous le nom de môle vésiculaire. Au point de vue clinique on ne peut soutenir cette opinion, car il n'est nullement démontré que les villosités ainsi altérées puissent aboutir à la production des vésicules de la môle hydatiforme (*Voir altération cystique.*)

L'hypertrophie des villosités a été rencontrée dans ce qu'on a appelé

l'œdème du placenta, mais peu de descriptions en ont été données. M. Charpentier, dans sa thèse, signale à l'article hypertrophie du placenta que, dans quelques cas, le tissu cellulo-muqueux du placenta paraît avoir augmenté, et que l'augmentation de volume semble dépendre, en grande partie de l'accumulation des liquides qui le pénètrent.

Ercolani, dans son mémoire paru dans les *Archives de Tocologie de 1876*, distingue de l'altération fibreuse, une lésion semblable à celle que nous étudions :

« Selon l'époque du processus évolutif du tissu muqueux du parenchyme des villosités en tissu fibreux, on remarque des caractères différents. Au commencement, les cellules ovuliformes de la portion centrale du tissu muqueux deviennent plus elliptiques, plus nombreuses, et l'on distingue encore à la surface la substance fondamentale, qui acquiert une apparence plus solide et est presque vitrée.

« J'ai vu plusieurs fois cette forme morbide, où les cellules centrales étaient rares et arrondies, et je serais disposé à la regarder, non pas comme un premier degré de la transformation fibreuse, mais bien comme une forme morbide, spéciale du parenchyme des villosités, que j'appellerais transformation hyaline, parce que les cellules du parenchyme des villosités ainsi altérées sont très-rares, et que l'élément amorphe transparent y abonde.

« Wedl aurait, paraît-il, rencontré cette forme morbide à un degré fort avancé. Dans la figure 32 de son ouvrage, il présente une villosité contenant un liquide qu'il appelle hyalin et qui détermine une dégénérescence hydropique. Il dit que les villosités avaient vers leurs extrémités un gonflement qui contenait des masses de liquide ; l'épithélium extérieur était facilement visible, et son volume était double du normal. Les troncs, qui n'étaient pas dilatés par le liquide, étaient atteints de dégénérescence graisseuse.

« Il ne m'a pas été donné de faire aucune observation analogue ; cependant, en rapprochant ce que je viens d'exposer avec ce qui a été observé par Wedl, l'on peut croire que dans quelques cas morbides, l'élément liquide de la partie fondamentale des villosités acquiert plus de densité et augmente de volume aux dépens de l'élément cellulaire normal. » (*Loc. cit.*, p. 274.)

Nous devons à l'obligeance de M. le Dr Charpentier de pouvoir publier, en partie, une observation qui paraîtra dans le numéro de juillet des *Archives de Tocologie*. Il s'agit d'une femme atteinte d'hydramnios, dont

le placenta a présenté des lésions examinées par M. de Sinéty. Voici la description qu'en a faite l'éminent histologiste :

« Déjà à l'œil nu on distinguait, dans le placenta, deux parties d'aspect tout à fait différent.

« Tandis que l'une était rouge, violacée, gorgée de sang, l'autre, au contraire, était pâle, anémiée, de couleur jaunâtre.

« A l'examen histologique fait sur des coupes après durcissement, la partie rouge montre une dilatation considérable des lacs sanguins gorgés de globules. Les villosités y ont leur aspect physiologique.

« Dans la portion blanche, au contraire, on ne voit pas de sang dans les vaisseaux maternels dont les parois sont hypertrophiées. Les villosités du même côté ne possèdent que peu de vaisseaux, et ceux qui persistent ne contiennent pas trace de sang en aucun point. Elles présentent par places des dilatations du réticulum du tissu muqueux formant des sortes de lacunes à contenu amorphe ne se colorant ni par le picro-carminate d'ammoniaque, ni par la purpurine. Certaines de ces lacunes contiennent une grosse cellule qui les remplit presque complétement. Dans la plupart des villosités (toujours considérées dans la partie blanche), les éléments cellulaires sont beaucoup plus nombreux qu'à l'état physiologique. Quelques villosités sont devenues fibreuses; d'autres plus rares ont subi la dégénérescence graisseuse.

« L'épithélium de revêtement est hypertrophié d'une façon notable et beaucoup plus visible, par conséquent, que du côté opposé (portion rouge).

« Sur une coupe du cordon, on voit que le tissu de cette partie a sa structure ordinaire. La veine et l'une des artères contiennent des globules sanguins. L'autre artère est rétrécie et presque oblitérée, ne contenant pas de sang, mais seulement quelques petits éléments ronds, se colorant fortement par les réactifs, et ressemblant à une prolifération endothéliale. La couche interne de cette artère est infiltrée d'une grande quantité des mêmes éléments. Il y a donc une endartérite de ce vaisseau seulement. Rien de semblable pour la veine ni pour l'autre artère. Dans cette dernière (artère saine) on voit, au milieu des globules sanguins, un certain nombre de cellules géantes, de forme et de dimensions variées. La veine en contient également, mais en moins grand nombre, et pour la plupart arrondies. Le stroma du cordon est normal ainsi que son revêtement.

« En résumé, la lésion dominante consistait en un œdème partiel du placenta, coïncidant avec une anémie complète de la même région, probablement d'origine maternelle.

« Sans vouloir en faire une lésion spécifique, je dois avouer, cependant, que j'ai observé des faits semblables dans des cas de placentas syphilitiques. »

Il est actuellement impossible de rien affirmer sur la signification clinique de l'hypertrophie simple des villosités ; ou la rencontre dans des cas d'avortement ou après des accouchements à terme, mais alors limitée à une petite portion du placenta.

CHAPITRE IV

ALTERATIONS DES VILLOSITÉS DANS LEURS RAPPORTS AVEC LES MALADIES DU FŒTUS ET DE LA MÈRE.

---

§ I. Rapports des altérations des villosités avec l'état de vie ou de sante du fœtus.

1° Influence de ces altérations sur l'état de vie et de santé du fœtus.

« Le placenta, ce poumon physiologique du fœtus, suivant l'heureuse expression de Stein et de M. Lobstein, auquel sont confiées tout à la fois et la revivification du sang et la transmission des matériaux nutritifs; le placenta doit, en raison de ce double usage, influer d'une manière puissante et sur la vie et sur la santé du fœtus. Par lui, les causes morbides sont transmises directement au fœtus, dont l'organisation complexe est passible de toutes les maladies observées chez l'adulte; mais il peut lui-même subir l'influence de quelques-unes de ces causes, les arrêter en quelque sorte; et les voies de transmission et de revivification des matériaux nutritifs étant interceptées en totalité ou en partie, l'enfant arrive mort ou prodigieusement affaibli. On peut dire que les maladies propres au fœtus n'influent que médiocrement sur sa nutrition, et que les maladies de la mère exercent sur cette nutrition une influence beaucoup moindre que celles du placenta lui-même. »

C'est ainsi que s'exprimait le professeur Cruveilhier en décrivant les altérations placentaires dans son anatomie pathologique.

On comprend en effet que la suppression totale des rapports du placenta fœtal et du placenta maternel produise rapidement la mort du fœtus; on voit aussi que le résultat sera le même si, les rapports des parties constituantes du placenta n'étant pas changés, la circulation ne se fait plus dans les villosités. Or les altérations de celles-ci aboutissent à l'oblitération vasculaire lorsqu'elles ne débutent pas par cette oblitération.

Il est rare de trouver un placenta complétement altéré. Le plus souvent les lésions sont limitées, et quand elles se diffusent, on peut encore retrouver çà et là quelques parties saines.

On rencontre à ce sujet les plus grandes différences.

Dans un certain nombre de cas, on trouve le fœtus mort, et cependant le placenta ne présente que quelques points malades. D'autres fois, au contraire, le fœtus vient normalement constitué, ou plus petit, plus maigre que la moyenne des enfants, mais parfaitement vivant, alors que la plus grande partie des villosités sont dégénérées. Ce ne sont pas là les cas les plus fréquents; en général un placenta altéré correspond à un enfant mal nourri, et ayant succombé, mais tous les auteurs ont constaté que parfois « le fœtus avait vécu et s'était nourri beaucoup mieux que ne le faisaient supposer les profondes altérations des villosités qui s'accompagnent constamment de l'oblitération de leurs vaisseaux. » (Ercolani.) Faut-il admettre avec l'auteur italien que les villosités oblitérées continuent à fonctionner plus ou moins parfaitement comme le font les villosités non vascularisées dans les premiers temps de la grossesse? Ce fonctionnement obscur des villosités malades n'est pas prouvé; existerait-il, rien n'indique qu'il soit suffisant à entretenir encore l'existence du fœtus.

Il nous paraît probable que, dans ces cas, la partie restée saine possède une activité compensatrice; on pourrait comparer cet état du placenta en grande partie perdu pour la circulation et la nutrition fœtale, à certains cas de phthisie pulmonaire avancée dans lesquels la presque totalité des poumons étant envahie par le tubercule et creusée de cavernes, les malades peuvent résister très-longtemps, et respirer par la petite portion de tissu pulmonaire que le tubercule a respectée. — Il est vrai que le poumon de l'adulte ne sert qu'à la respiration; de plus, celui-ci possède une force de résistance plus grande que le fœtus, mais le fait de la persistance de la vie et du développement de ce dernier, malgré de profondes lésions placentaires, quoique peu fréquent, est

nettement établi, et l'on peut voir un certain degré de ressemblance entre les cas que nous avons comparés.

Lorsque l'altération des villosités a provoqué la mort du fœtus, ou bien il résiste et le fœtus suivant son âge est dissous, momifié ou macéré. (Voir Thèse Lempereur. Paris, 1867.)

2° Influence des maladies du fœtus sur les altérations des villosités.

Lorsqu'un œuf est expulsé et qu'on trouve le fœtus mort et le placenta altéré, on peut quelquefois penser que la lésion placentaire a causé la mort du fœtus, nous voulons parler des cas où le fœtus est mort depuis peu de temps, tandis que les altérations placentaires paraissent plus anciennes ; mais, dans nombre de cas, on sera réduit à se demander si la lésion placentaire a tué le fœtus, ou si l'état de maladie de ce dernier a provoqué l'altération du placenta. M. Charpentier dans sa thèse d'agrégation (1869) pose cette question sans pouvoir la résoudre ; et nous ne connaissons encore rien de bien positif à ce sujet.

3° Influence de la mort du fœtus sur les altérations des villosités.

Ici encore nous ne possédons que des notions fort imparfaites. Un seul fait est bien établi, c'est que, après la mort du fœtus, le placenta peut vivre, et ses altérations poursuivre leur marche. Dans les cas de môles vésiculaires, le fœtus est mort depuis longtemps, il peut même être dissous, que l'altération cystique persiste, et augmente de plus en plus. — Ainsi la vitalité pathologique de l'œuf n'est pas détruite par la mort de l'embryon.

On voit aussi dans les avortements en deux temps le placenta expulsé plus ou moins longtemps après le fœtus. Dans un grand nombre de cas, lorsque ses connexions avec la muqueuse utérine n'ont pas été détruites le placenta a présenté le même aspect qu'on lui reconnait à l'état normal. L'existence de la circulation fœtale n'est donc pas indispensable pour que les villosités conservent un certain degré de vitalité.

§ II. Des altérations des villosités dans leurs rapports avec l'apoplexie et la thrombose du placenta.

Lorsqu'on examine un placenta présentant à sa face utérine ou dans son épaisseur ces noyaux jaunâtres d'apparence squirrheuse dont nous avons étudié la nature, il est fréquent de rencontrer à leur centre une petite cavité

remplie de sang plus ou moins modifié. C'est là une des formes des hémorrhagies placentaires. Mais, tandis que le sang peut être collecté en un foyer, il paraît, d'autres fois, simplement infiltré dans l'épaisseur du placenta. De là les différents aspects que peut présenter la lésion.

L'idée de l'apoplexie placentaire fut émise en 1828 par Cruveilhier, puis adoptée par M. Cazeaux.

En 1839, parut dans les *Archives de médecine* un important mémoire de M. Jacquemier. Il montra que les lésions différaient suivant le moment où se produisait l'hémorrhagie. Jusqu'à trois mois, les villosités ne sont pas unies assez intimement à la muqueuse inter-utéro-placentaire, aussi le sang pourra-t-il les décoller facilement, et s'étendre à toute la surface de l'œuf. — A partir de trois mois, les adhérences sont plus fortes, et l'épanchement se limite dans le placenta. Mais les villosités se développent surtout par l'épanouissement de leurs branches terminales, la face utérine du placenta est plus dense, et l'épanchement se fait contre le chorion. Plus tard le placenta présente partout la même consistance, et les hémorrhagies deviennent plus superficielles.

Après avoir ainsi classé les épanchements sanguins suivant l'époque de eur formation, M. Jacquemier reconnut qu'ils se présentaient sous trois formes principales lorsqu'ils siégeaient dans l'épaisseur du placenta. Tantôt on trouve le sang simplement infiltré, tantôt il est contenu dans une cavité irrégulière et anfractueuse; d'autres fois, au contraire, il est épanché en un foyer net et circonscrit.

M. Jacquemier attribua ces lésions à la rupture de vaisseaux utéro-placentaires.

En 1840, MM. Dubois et Désormeaux (*Dictionn.* en 30 vol.) distinguèrent la congestion simple de l'apoplexie, l'accumulation du sang dans les vaisseaux de la rupture de leurs parois.

Simpson admit aussi la congestion placentaire.

Pendant que l'on étudiait les hémorrhagies placentaires, M. Robin décrivait l'altération fibro-graisseuse des villosités, et la regardait comme indépendante de l'apoplexie placentaire; il avait constaté des noyaux fibreux sans traces d'épanchements, et des épanchements sans altération des villosités.

A la suite d'un cas présenté en 1854, à la Société de biologie, par MM. Hiffelsheim et Laboulbène, dans lequel les lésions consistaient en une dégéné-

rescence fibreuse et quelques foyers hémorrhagiques, une discussion très-sérieuse s'engagea sur les rapports de ces deux lésions.

On s'entendait cependant à reconnaître que, dans tous les cas d'épanchement, le sang provenait de la mère. En 1861, parut la thèse de M. Millet qui reproduisit une opinion émise par M. Courty, à savoir que les hémorrhagies situées dans l'épaisseur du délivre proviennent du fœtus. Quelque temps après, M. Bustamante, en 1868, soutint dans sa thèse inaugurale que les lésions observées n'étaient autre chose qu'une thrombose dans les espaces parcourus par le sang maternel; pour lui les altérations des villosités étaient secondaires quand toutefois elles se produisaient.

N'ayant pas à traiter des maladies du placenta, mais des altérations de sa partie fœtale, les villosités, nous n'étudierons pas les transformations du sang épanché ou coagulé entre les villosités. On trouvera ce sujet longuement traité dans la thèse d'agrégation de M. Charpentier (1869), et dans la monographie de M. Cauwenberghe (1871). Nous examinerons seulement les rapports des hémorrhagies ou des thromboses avec les altérations des villosités.

Un certain nombre de questions se posent aussitôt.

1° Peut-il y avoir hémorrhagie ou thrombose placentaire sans altération des villosités?

2° Réciproquement peut-il y avoir altération des villosités sans hémorrhagie ni thrombose?

3° Dans les cas mixtes où les deux genres de lésions se rencontrent sont-elles amenées l'une par l'autre, et alors quelle est la lésion initiale?

1° Peut-il y avoir hémorrhagie ou thrombose placentaire sans altération des villosités?

M. Charpentier, dans sa thèse, reproduit une note de M. Bailly qui n'a pas observé « un seul noyau apoplectique qui ne coïncidât avec une altération fibro-graisseuse du placenta et n'eût pour siége la portion altérée et non la partie saine de ce placenta. Ma conviction à cet égard est telle que j'oserais mettre au défi ceux qui professent une opinion différente de la mienne de produire un seul exemple de noyau sanguin bien délimité et renfermé dans un cotylédon ayant conservé sa structure physiologique ». M. Bailly signale une cause possible d'erreur; dans certains cas, en effet, tout autour du noyau hémorrhagique le tissu placentaire présente un aspect filamenteux, et une teinte

rougeâtre, mais ces parties forment « une trame ferme résistant à la pression du doigt, s'écrasant et se déchirant avec difficulté et, enfin, se laissant couper facilement au lieu de s'affaisser sous la pression de l'instrument tranchant comme le font les parties vraiment saines. »

Cet aspect du tissu placentaire ne nous paraît pas prouver qu'il soit altéré; il s'explique bien par le tassement des villosités refoulées excentriquement par l'épanchement sanguin. Il faudrait, pour affirmer que dans ces cas les villosités sont malades, faire intervenir le microscope. L'opinion de M. Bailly nous semble trop exclusive. En admettant qu'il n'ait jamais rencontré d'hémorrhagie sans altération des villosités, cela ne prouve pas qu'il ne puisse en être ainsi. Que les épanchements sanguins coïncident le plus fréquemment avec la dégénérescence fibreuse, cela peut s'admettre, mais nous ne pouvons nier qu'on ait vu ces deux lésions séparées.

Dans une observation de MM. Hiffelsheim et Laboulbène on trouve la mention suivante : « Le tissu des cotylédons immédiatement contigu au caillot est un peu plus dense que le tissu normal, ce qui semble en grande partie dû à la compression que lui fait éprouver le caillot. Sa coloration est moins rougeâtre. *Ni à l'œil nu, ni sous le microscope, les villosités ne présentent les caractères de l'oblitération.* Les parois des villosités sont un peu plus granuleuses que celles des cotylédons éloignées de l'épanchement. Quelques-unes offrent un petit nombre de gouttes graisseuses, mais en quantité si minime qu'on pourrait en négliger la mention. »

M. le professeur Depaul a constaté souvent l'indépendance de l'altération fibreuse et des hémorrhagies.

Ercolani convient aussi de ce fait qu'il a eu lui-même l'occasion de vérifier; pour lui la cause de l'épanchement se trouve dans des lésions de la sérotine.

Nous avons nous-même observé sur des préparations de M. de Sinéty, des villosités saines en rapport avec des épanchements sanguins. Nous pouvons donc conclure qu'il peut y avoir hémorrhagie ou thrombose placentaire sans altération des villosités.

2° Réciproquement, peut-il y avoir altération des villosités sans hémorrhagie ni thrombose? La plupart des auteurs répondent par l'affirmative. Il suffit d'examiner un certain nombre de placentas altérés pour trouver des masses fibreuses dans lesquelles on ne voit pas de traces de sang épanché. Nous avons

déjà montré que ces noyaux squirrheux des anciens, que l'on croyait dus à de la fibrine plus ou moins transformée, ne sont autres que des villosités dégénérées. (Robin.)

Nous avons eu l'occassion d'examiner un placenta altéré que M. le professeur Depaul, avait bien voulu mettre à notre disposition : il provenait d'une femme multipare dont la grossesse avait été troublée par des hémorrhagies, et qui était accouchée à terme d'un fœtus mort depuis trois semaines environ et macéré, du poids de 1,380 grammes.

Le placenta est petit, irrégulièrement ovoïde, ayant 13 cent. en longueur, et 11 en largeur. La plupart des cotylédons présentent un aspect jaunâtre, et l'on peut évaluer les parties malades aux 3/5 du placenta. De ces cotylédons, les uns sont creusés à leur partie centrale de cavités remplies par de la fibrine. Quelques-uns au contraire ont un aspect fibreux à la coupe, et malgré toutes les recherches on ne peut trouver d'épanchements sanguins. Tous ces cotylédons malades examinés au microscope par M. de Sinéty présentèrent une altération fibreuse simple des villosités; dans les points voisins des foyers sanguins, on retrouvait de la fibrine entre les villosités.

Ce placenta présentait donc le fait intéressant de la réunion d'altérations villeuses avec hémorrhagies, et de noyaux de transformation fibreuse des villosités sans traces d'épanchement sanguin.

3° Dans les cas mixtes, où les deux genres de lésions se rencontrent, sont-elles amenées l'une par l'autre? et alors quelle est la lésion initiale?

Nous avons jusqu'à présent établi l'indépendance de ces deux lésions. Mais il faut reconnaitre que le plus souvent elles sont réunies. Cette fréquence des cas mixtes amène à songer qu'il y a peut-être entre elles des relations de cause à effet.

Ces relations ont été admises par un grand nombre d'auteurs, et deux théories opposées se sont fait jour.

Pour les uns, l'altération des villosités est primitive, pour les autres, elle est secondaire.

M. Jacquemier pensait que l'hémorrhagie était toujours primitive, et qu'elle était due à la rupture d'un vaisseau utéro-placentaire, mais il n'insiste pas sur les lésions des villosités ; c'est à M. Robin que nous devons la première description de leur altération fibreuse. M. Bailly, dans la thèse de M. Charpentier, soutint que cette dégénérescence décrite par M. Robin était

la condition *sine quâ non* de tout épanchement. Cette théorie a été acceptée par M. Charpentier qui conclut ainsi :

« En résumé, pour nous, la lésion placentaire est une. Il y a tout d'abord dégénérescence graisseuse et oblitération des villosités, puis épanchement constitutif du sang et transformation successive de ce sang, et ces deux lésions ne sont, en réalité, que des degrés successifs d'une seule et même altération du placenta. »

D'un autre côté, M. Bustamante, soutenu par M. Damaschino, fit de la coagulation du sang contenu dans les espaces maternels du placenta la lésion première de cet organe.

Si l'on veut se faire une opinion à ce sujet, il faut se reporter à la structure du placenta. Nous savons que les villosités sont séparées par des intervalles dans lesquels circule le sang de la mère. Il est parfaitement admissible que l'oblitération des villosités et leur altération fibreuse modifient la forme des espaces parcourus par le sang maternel et soient une cause de stagnation de ce liquide et par suite de thrombose ; on peut admettre aussi que, par suite de lésions, les villosités soient moins résistantes, et qu'elles se laissent écarter plus facilement et déchirer au besoin par le sang maternel qui se creuse ainsi une cavité. D'un autre côté, on peut soutenir avec les mêmes apparences de raison qu'un trouble quelconque dans la circulation maternelle a pu déterminer le thrombose d'une partie du placenta et que les villosités plongées dans le sang coagulé aient leurs conditions de nutrition changées, s'oblitèrent et dégénèrent secondairement comme le soutient Lawson Tait. On conçoit que la rupture des parties de la sérotine qui s'insinuent entre les villosités puisse donner lieu à une hémorrhagie, comme le croit Ercolani. Dans ce cas les villosités comprimées peuvent aussi s'oblitérer.

Toutes ces explications sont plausibles, et, par cela même, aucune n'est absolue. On restera de plus en plus dans le doute, en se rappelant que les deux lésions peuvent se rencontrer indépendamment l'une de l'autre ; c'est là en effet un point important, et nous avons tenu à le faire ressortir avant de discuter ces théories.

Nous n'avons pas encore examiné de quel côté provenait l'hémorrhagie placentaire ; c'est une question discutable. Certainement dans les hémorrhagies qui se font au début de la grossesse, le sang épanché offre parfois un volume plus considérable que le fœtus tout entier ; il provient évidemment de la mère ; mais lorsqu'on rencontre un petit foyer au centre d'un cotylédon

altéré, rien n'indique qu'il ne puisse provenir des vaisseaux du fœtus. Dans une masse fibreuse toutes les villosités ne sont pas altérées, et l'on en trouve presque toujours quelques-unes encore saines, c'est-à-dire non oblitérées. Ces parties encore vasculaires sont susceptibles de fournir un épanchement sanguin, et cela d'autant plus facilement que leurs parois altérées auront perdu leur résistance. M. Millet a admis, dans sa thèse (1861), ce mode d'hémorrhagie : « Les foyers apoplectiques qui se trouvent au centre des cotylédons proviennent de la rupture des vaisseaux ombilicaux et non des vaisseaux de la mère. » Cette opinion a encore été soutenue, dit M. Charpentier par des micrographes « qui déclarent très-affirmativement avoir trouvé sur les vaisseaux ombilicaux, au moment où ils pénètrent à la face fœtale du placenta, des espèces d'anévrysmes dont la rupture expliquerait pour eux les épanchements apoplectiformes. »

Il est vrai qu'à part le cas de Cazeaux et de Grisolle, publié dans la *Revue médicale* de 1839, on n'a pu constater directement l'ouverture du vaisseau qui a fourni l'hémorrhagie. Mais cela ne prouve rien ; on n'examine pas la lésion aussitôt après sa production, et le vaisseau a le temps de s'oblitérer avant qu'on ne puisse rechercher le point rupturé.

En résumé, nous pouvons constater un fait, l'indépendance des deux lésions que nous avons examinées ; quant à savoir quelle est la source de l'hémorrhagie, et si l'altération des villosités est dans les cas mixtes, primitive ou secondaire, nous resterons dans une réserve absolue, en avouant que les deux interprétations sont rationnelles, mais qu'aucune des deux ne nous paraît démontrée.

§ III. Altérations des Villosités et Placentite.

Alors que les altérations fibreuses et graisseuses des villosités n'étaient pas connues, nous avons vu qu'un grand nombre d'auteurs admettaient la placentite, surtout depuis le mémoire de Brachet.

L'étude des apoplexies et des thromboses placentaires, la démonstration des dégénérescences des villosités, modifièrent bientôt l'opinion et la placentite fut abandonnée. M. Charpentier, adoptant les idées de M. Robin et de la plupart des auteurs classiques, conclut ainsi : « Ce que l'on a pris pour des inflammations du placenta n'est pas autre chose qu'un état carac-

térisé par les transformations des épanchements sanguins à leurs diverses périodes. Ce qu'on a pris pour du pus n'est que de la fibrine en voie de désorganisation, et s'il y a des cas où l'on a trouvé du pus véritable, ce pus ne venait pas du placenta, mais d'une inflammation du tissu ou des vaisseaux utérins, et a été déposé accidentellement dans le tissu placentaire. »

M. Cauwenberghe qui admet et décrit l'inflammation de la partie maternelle du placenta, regarde, sans la nier, celle des villosités comme douteuse : « Nous avons dit que l'inflammation isolée et primitive du tissu villeux du placenta n'est pas démontrée. Pour se convaincre de la vérité de cette assertion, il suffit de lire attentivement les observations réunies, sous le titre de placentite dans les travaux spéciaux et les recueils périodiques. Nous n'en avons pas trouvé une seule suffisamment détaillée pour nous permettre de juger de la nature des modifications subies par le tissu altéré. »

On n'est donc pas d'accord sur la question de la placentite, et cette incertitude nous paraît tenir à ce que l'on a mal défini le mot inflammation.

S'il faut entendre par là un processus devant aboutir à la formation du pus, certainement on ne pourrait décrire l'inflammation des villosités ; car, à part quelques observations peu concluantes, on n'a pas encore trouvé de pus dans cette partie du placenta. Mais toutes les inflammations n'aboutissent pas à la formation du pus ; elles peuvent conduire à la mort graisseuse des éléments anatomiques et aux formations fibreuses. N'appelle-t-on pas inflammation chronique du foie la lésion qui produit la cirrhose de cet organe ? C'est une inflammation aussi bien que l'hépatite aiguë qui aboutit à la formation d'abcès ; on l'appelle hépatite chronique interstitielle, c'est une inflammation dont le dernier terme est la sclérose.

Nous voyons un processus semblable évoluer dans les villosités atteintes d'altération fibreuse, qui n'est autre chose qu'une sclérose des villosités.

Nous pensons donc qu'il ne faut pas bannir l'inflammation des lésions villeuses ; si la forme suppurative n'est pas prouvée, il reste la forme chronique, sclérosante qui se traduit par l'altération fibreuse.

§. IV. Altérations des villosités et syphilis.

Une des maladies qui produisent le plus souvent l'avortement est bien certainement la syphilis. Il était donc naturel de se demander si cette maladie

infectieuse ne pouvait produire des altérations dans le placenta. Les principales recherches sur ce point de la pathologie datent de nos jours, et c'est en Allemagne et en Angleterre qu'ont paru la plupart des écrits sur la syphilis placentaire. Après en avoir donné un exposé aussi précis que possible, nous discuterons les conclusions de ces travaux.

Astruc, le premier en 1796, reconnut l'influence abortive de la syphilis lorsqu'elle existe chez l'un des générateurs, ou chez tous les deux, mais il n'étudia pas les altérations du placenta. Mahon qui le suivit reconnut seulement que le liquide amniotique dans le cas de fœtus mort et macéré était trouble et fétide. Murat, en 1820, écrivit que les femmes syphilitiques étaient sujettes aux altérations et aux décollements du placenta. Il signala sur ce viscère certaines taches noirâtres signes de décollements et d'hémorrhagies. P. Dubois, en 1850, ne reconnut pas la valeur spécifique de ces taches; il les attribua à une lésion de la circulation placentaire. Putégnat ne croyait pas non plus à l'existence de lésions caractéristiques. — D'Outrepont était du même avis, tout en admettant l'influence de la syphilis sur la vie extra-utérine du fœtus.

Simpson reconnut au contraire des lésions spécifiques de l'œuf et des membranes dans les cas où le fœtus était syphilitique; il y avait anémie du placenta.

Lebert, en 1832, avait signalé que chez les femmes atteintes de syphilis secondaire, il existait entre l'amnios et le chorion des granulations jaunes d'aspect tuberculeux qui au microscope paraissaient être du tubercule; mais il ne retrouva pas toujours ces lésions dans des cas semblables. Mackensie observa aussi ces granulations et des noyaux fibrineux dans un cas de syphilis avec mort du fœtus, mais il les signala comme accidentelles.

Virchow, le premier, chercha à distinguer les lésions du placenta maternel de celles du placenta fatal, et Bœrensprung dans trois cas observa l'adhérence du placenta qu'il attribua à une endométrite syphilitique sans qu'il pût rien trouver à l'aide du microscope.

Des examens macroscopiques avec lésions furent aussi faits par Wilk en Angleterre et Biervliet en Belgique, mais sans recherche histologique.

Rokitansky qui examina beaucoup de placentas chez des syphilitiques et y signala des noyaux fibrineux ne décrivit aucun caractère constant.

Slawiansky et Kleinwachter observèrent six cas de fœtus mort-nés et macérés, les mères étant syphilitiques. Dans aucun de ces cas le fœtus ne por-

tait de lésions expliquant sa mort, mais dans tous il existait des lésions consistant en noyaux fibreux presque toujours au nombre de deux, allant du placenta maternel jusque dans la profondeur du placenta fœtal. Ces noyaux comprenaient deux couches, l'une centrale, molle, caséeuse, jaunâtre; l'autre, externe, ferme et grisâtre . Les villosités fœtales avaient seulement un léger degré de dégénérescence graisseuse. Du côté maternel on trouvait seulement des granulations jaunâtres, molles au centre. Mayer rencontra ces lésions dans un certain nombre de cas, mais dans d'autres il ne les trouva pas; il en vint à ne pas croire à des lésions spécifiques.

Œdmanson crut avoir trouvé des lésions caractéristiques dans les vaisseaux du cordon, consistant en athérome avec dégénérescence calcaire de la tunique interne, thrombose dans les vaisseaux collatéraux et lésions dans le placenta ; dans cet organe il trouva soit une placentite interstitielle, soit une hypertrophie considérable des villosités fortement serrées les unes contre les autres ; leur épithélium et leur tissu propre étaient enveloppés par une dégénérescence fibreuse. Œdmanson expliqua par une gêne circulatoire produite par ces lésions la mort du fœtus. Dans les dix-sept cas qu'il avait examinés le fœtus était venu mort et macéré sans altération viscérale pouvant expliquer sa mort. L'auteur établit des différences suivant que la syphilis a été communiquée par le coït fécondant ou qu'elle est survenue avant la conception ou après celle-ci. Dans le premier cas, il a observé constamment l'inflammation, la sclérose et le rétrécissement de la tunique interne des vaisseaux du cordon, et presque toujours la thrombose de la veine ombilicale. Lorsque la syphilis survenait après la fécondation, ces lésions artérielles faisaient défaut et les lésions siégeaient surtout dans le placenta.

Birne, puis Verdier (thèse, 1868) et Hennig reproduisent cette opinion.

Charpentier signala un cas de femme syphilitique ayant eu trois avortements successifs. Dans chacun d'eux le placenta présentait des points jaunâtres laissant sur un morceau de papier des taches graisseuses disparaissant par l'éther.

« En somme, dit Frankel, à qui nous empruntons cet historique, il n'y a pas de lésions placentaires qui n'aient été considérées comme spécifiques. Il est impossible, dans l'état actuel de la science, de donner des signes certains de syphilis placentaire. » Frankel reconnaît que les lésions de placenta qu'il décrit ont été signalées par Kilian, Robin, Neumann et Ercolani, mais d'après lui les recherches de ces auteurs seraient insuffisantes. Il a donc repris cette

étude et établi des catégories suivant le moment où est survenue l'infection. Ses recherches ont été faites de concert avec Valdeyer et Kolaczek.

Il a pu recueillir 15 observations de syphilis transmise au fœtus par le sperme paternel et dans lesquelles il n'a trouvé que des lésions des villosités ; celles-ci étaient hypertrophiées au point d'avoir jusqu'à 3 ou 4 fois leurs dimensions normales ; il était difficile de les dissocier. Dans d'autres cas, au contraire, les mères étaient malades, les lésions étaient alors plus complexes.

Voici les conclusions auxquelles il s'est arrêté :

1° Il existe un placenta syphilitique à caractères spéciaux.

2° Le placenta syphilitique ne se rencontre que dans les cas de syphilis fœtale congénitale ou héréditaire.

3° Le siège de la lésion syphilitique du placenta est différent, suivant que la mère reste saine et que le virus syphilitique est transporté directement sur l'œuf par le sperme, ou selon que la mère est également malade. Dans le premier cas, le placenta est dégénéré, le fœtus est malade, mais ce sont surtout les villosités du placenta fœtal qui sont atteintes par la lésion, remplies de granulations graisseuses, à vaisseaux oblitérés et à revêtement épithélial épaissi ou tombé. Au contraire, lorsque la mère est infectée, trois cas peuvent se présenter : (α) la mère est infectée pendant l'acte générateur en même temps que le fœtus; il peut alors se développer des noyaux de syphilis dans le placenta maternel (endométrite placentaire), mais il n'y a rien de constant; (β) la mère était déjà syphilitique avant la conception, ou le devient peu après la conception; le placenta a tout autant de chances de rester sain que d'être malade, et dans ce dernier cas on observe l'endométrite gommeuse de Virchow; (γ) la mère n'est infectée que dans les derniers mois de la grossesse, du 7e au 10e; en général, il y a immunité absolue du fœtus et aucune altération du placenta.

4° L'infection du fœtus au passage est rare; elle n'est pas démontrée (*Archiv. für Gynæk.*, 1873).

Depuis le travail de Frankel, plusieurs recherches ont été faites dans le sens qu'il a indiqué.

Dans son mémoire sur le placenta syphilitique (1875), Macdonald admet aussi que la syphilis peut provenir du père seul ou de la mère seule, ou des deux ensemble. Dans les cas d'origine paternelle, il signale des altérations des villosités; celles-ci subissent un travail hyperplasique: leur volume est considérablement augmenté; les vaisseaux sont le point d'origine et le

centre de ces lésions et le tissu cellulaire qui les entoure prend un développement considérable. Le calibre des vaisseaux s'efface ainsi; ils s'oblitèrent et à la suite surviennent l'atrophie et la disparition du tissu villeux. Pendant ce temps, les autres parties du placenta sont le siége de congestions, d'épanchements sanguins.

Lorsque la syphilis est d'origine maternelle, elle s'attaque au contraire à la partie maternelle du placenta; il existe une hyperplasie des éléments de la caduque amenant la compression et l'atrophie des villosités; c'est l'endométrite de Virchow et de Slawiansky.

Lorsque la syphilis provient des deux générateurs, les deux modes de lésions se rencontrent.

Voici les conclusions de l'auteur :

« 1° Un grand nombre de maladies utérines à la suite d'une altération placentaire sont d'origine syphilitique, et la mort du fœtus est la suite d'une anhématosie progressive, sous l'influence des altérations.

« 2° Les lésions créées par la maladie donnent au placenta une apparence de pâleur et augmentent son volume. Dans ces cas, on s'est parfois mépris et l'on a cru à une dégénérescence graisseuse. Cette méprise est facile à éviter à l'aide du microscope et des réactifs chimiques.

« 3° Les seuls remèdes efficaces sont les médicaments antisyphilitiques. »

Frankel et Macdonald regardent comme démontré que le fœtus peut être syphilitique de par son père, la mère restant saine. Nous ne voulons pas renouveler ici les grandes discussions des syphiliographes. Un certain nombre d'auteurs, MM. Langlebert, Mireur, Owre, Jacquemet, Jullien, soutiennent que lorsqu'un enfant naît syphilitique, la mère est toujours infectée; ils s'appuient sur ce qu'aucun fait n'a encore renversé la loi de Colles : « Un nouveau-né affecté de syphilis héréditaire ne peut communiquer la syphilis à sa mère, tout en étant capable d'infecter une nourrice étrangère. » Tout dernièrement encore, Wolf publiait dans le *Centralblatt für Gynœkologie* (mai 1880) 28 observations de syphilis héréditaire; dans aucun de ces cas, la mère n'était restée saine. Il est vrai, d'un autre côté, qu'un grand nombre d'observateurs, parmi lesquels nous citerons MM. Depaul, Diday, Fournier, Vidal, sont convaincus de l'influence de la syphilis paternelle sur le fœtus. Tout en admettant cette manière de voir, on se heurtera à de nombreuses difficultés en abordant le terrain de la clinique; un sujet infecté peut, au moment où on l'examine, ne présenter aucune lésion ; ne voit-on pas des ma-

lades portant des accidents tertiaires sans s'être jamais doutés de leur vérole?

Avant de présenter une classification des lésions placentaires suivant la provenance de la syphilis, il faudrait pouvoir établir la part des deux générateurs et prouver que l'un est sain, tandis que l'autre est infecté, ce qui dans bien des cas est à peu près impossible.

D'après Frankel et Macdonald, lorsque la syphilis provient de la mère, les lésions doivent se rencontrer du côté de la sérotine, et cependant des cas ont été cités, entre autres dans la thèse de M. Bourcau (1879), p. 33, dans lesquels la mère seule (?) étant infectée, les lésions furent bornées aux villosités choriales.

On peut cependant retenir des recherches d'Œdmanson, de Frankel et de Macdonald, que, dans des cas de syphilis, le placenta a présenté des lésions consistant dans une hypertrophie générale des villosités, avec dégénérescence fibreuse du stroma conjonctif, les vaisseaux étant oblitérés, et dégénérescence graisseuse de l'épithélium. Dans d'autres cas, au contraire, les villosités ont été trouvées atrophiées.

Mais il y a loin de la constatation d'un fait à l'établissement d'une théorie générale. D'un côté, la syphilis ne produit pas fatalement ces lésions, l'observation clinique le prouve; d'un autre côté, est-elle seule à produire des lésions semblables? Goschler a pu les constater en dehors de toute infection syphilitique, Leale les a rencontrées chez des mères phthisiques ou scrofuleuses, mais non syphilitiques, et Strassmann chez des femmes absolument saines.

Il est évident que, lorsqu'une femme est en puissance de vérole, le placenta n'est pas, par cela même, à l'abri de toutes les autres causes d'altération ; la syphilis ne préserve pas des maladies qui peuvent atteindre l'homme sain, et il ne faut pas confondre les lésions syphilitiques avec celles qui surviennent chez un syphilitique, ces dernières pouvant ne pas différer de celles qu'on observe chez un sujet non infecté. On doit faire des réserves sur les lésions placentaires décrites par Frankel et Macdonald, et ne pas les admettre sans discussion, comme le font actuellement la plupart des auteurs allemands.

En Angleterre, quelques protestations se sont élevées contre les idées de Frankel. Nous ne citerons que Lawson Tait, qui critique vivement cette tendance de généralisation : « C'est une mode, surtout en Allemagne, de découvrir de nouvelles lésions syphilitiques... La méthode du Dr Frankel est bien

simple. Il admet comme vrai que Wagner a établi que les soi-disant ostéomyélites congénitales sont nécessairement de nature syphilitique. De plus, il accepte, ce que nous savons tous, que les femmes syphilitiques ou mariées à des maris syphilitiques ont des fausses couches fréquentes. Alors, il conclut tout bonnement que toutes les femmes qui ont eu deux ou trois fausses couches, et dont les placentas ont présenté quelque altération, sont syphilitiques, et décrit comme telles les altérations observées. De telles argumentations sont aisées, mais elles n'entraînent pas la conviction. »

En France, la plupart des auteurs ne reconnaissent pas de lésions syphilitiques du placenta. Dernièrement encore, MM. Depaul et Tarnier ont protesté contre la spécificité de ces altérations.

Nous devons à l'obligeance de M. de Sinéty de pouvoir indiquer le résultat de ses recherches sur un grand nombre de placentas provenant de mères manifestement syphilitiques. Dans tous les cas, il n'a pas rencontré de lésions, mais lorsque le délivre était malade, les altérations ont toujours été les mêmes. Les placentas présentaient des cotylédons ou des portions de cotylédons transformés en masses dures, résistantes et d'une coloration jaunâtre. A la coupe, on pouvait apercevoir des points plus jaunes et moins résistants. Ces parties altérées, durcies dans la gomme et l'alcool, puis colorées par le picro-carmin ont été examinées au microscope. Avec un faible grossissement, M. de Sinéty a constaté tout d'abord l'hypertrophie des villosités qui avaient doublé ou triplé de volume. Dans ces cas, on peut rencontrer des villosités saines à côté de celles qui ont subi l'hypertrophie. Ces villosités examinées dans leurs détails présentent les caractères suivants : la couche de revêtement est très-nette; elle paraît épaissie. En dedans de cette couche, on constate une masse de tissu fibreux au milieu de laquelle on aperçoit un ou plusieurs vaisseaux avec l'aspect qu'on leur trouve dans la dégénérescence fibreuse. Celle-ci est assez avancée par places pour que l'on ne reconnaisse plus de traces des vaisseaux. En faisant courir la préparation sous le champ du microscope, on trouve çà et là des îlots de granulations qu'on reconnaît appartenir à la dégénérescence caséeuse. Cette coïncidence des deux altérations fibreuse et caséeuse se retrouve dans les gommes syphilitiques, notamment dans les gommes du foie qui présentent le même aspect.

En résumé, l'examen des placentas altérés provenant de mères syphilitiques a constamment démontré à M. de Sinéty trois points importants :

l'hypertrophie de la villosité, sa dégénérescence fibreuse, des îlots caséeux.

Quoiqu'il n'ait pas trouvé cet ensemble d'altérations en dehors de la syphilis, M. de Sinéty ne tranche pas la question de la spécificité de la lésion; restant dans une réserve toute scientifique, il ne nie pas qu'une maladie autre que la vérole ne puisse produire ces lésions, mais comme il ne l'a jamais constaté, il soupçonne la syphilis sans l'affirmer, lorsqu'il constate ces trois altérations. Ces soupçons ont eu leur confirmation clinique dans deux cas que nous allons rapporter (communication orale).

Dans le premier cas, une dame ayant eu trois grossesses terminées par l'avortement entre le troisième et le quatrième mois, M. de Sinéty appelé put examiner le placenta; l'examen microscopique démontra que, dans certains points, les villosités étaient hypertrophiées, atteintes de dégénérescence fibreuse, avec quelques îlots de dégénérescence caséeuse. M. de Sinéty soupçonna la syphilis, mais ni les commémoratifs ni l'examen du père et de la mère ne firent rien découvrir. Malgré ce résultat négatif, un traitement spécifique fut institué; peu après, une grossesse survint et se termina à terme par la naissance d'un enfant vivant.

Dans un autre cas, un médecin envoya au Collége de France un placenta provenant d'un avortement. MM. de Sinéty et Malassez trouvèrent les mêmes lésions que précédemment, et pensèrent à la syphilis. Cette hypothèse communiquée au médecin traitant fut repoussée énergiquement. Les antécédents des époux, l'examen sérieux qu'il avait fait, contredisaient toute idée de vérole. Néanmoins, il tenta un traitement spécifique, et, peu après, la mère accouchait d'un enfant vivant après une grossesse normale.

Ces faits, quelque intérêt qu'ils présentent, ne sont pas assez nombreux pour que l'on puisse affirmer que l'hypertrophie des villosités concordant avec leur dégénérescence fibreuse et quelques points caséeux soit l'apanage exclusif de la syphilis. Des observations nombreuses avec examen histologique pourront peut-être un jour faire reconnaître quelle est la part de la syphilis dans ces altérations des villosités.

Se fondant sur un examen histologique semblable, M. Hervieux a cru pouvoir affirmer à l'Académie de médecine (séance du 5 août 1879) la spécificité des lésions observées. M. Depaul a fait justement observer que dans le cas rapporté par M. Hervieux, l'infection de la mère n'étant survenue qu'au cinquième mois de la grossesse, il était extraordinaire que le placenta présentât de quinze à dix-huit gommes de la grosseur d'une noisette, alors

surtout que l'enfant expulsé ne portait aucune lésion et n'était pas amaigri, (il pesait 3 kilog. 550). M. Tarnier s'est rangé à l'avis de M. Depaul; il a souvent examiné des placentas provenant de mères syphilitiques sans trouver de lésions évidentes.

De l'exposé que nous venons de faire, nous tirerons seulement ces conclusions : 1° dans l'état actuel de la science, il est impossible de reconnaître une lésion placentaire caractéristique de la syphilis; 2° dans un certain nombre de cas, on a pu constater l'hypertrophie des villosités avec dégénérescence fibreuse du stroma conjonctif et oblitération des vaisseaux, coïncidant avec quelques îlots de dégénérescence caséeuse.

Ce n'est pas à dire que la syphilis ne puisse produire des lésions du côté du placenta; on sait, en effet, quelle est sa puissance abortive. Mais, tant que l'on n'aura pas démontré une altération placentaire qui ne se retrouve pas, malgré de nombreuses recherches, en dehors de la syphilis, on ne pourra pas conclure à des lésions spécifiques du placenta.

En nous plaçant au point de vue clinique, nous reconnaîtrons que la syphilis joue un grand rôle dans les avortements, alors même qu'elle ne se traduit au dehors par aucune manifestation. Aussi Trousseau a-t-il pu dire : « Quand vous serez appelés près d'une femme pour laquelle l'avortement ou l'accouchement prématuré est devenu une habitude, vous aurez tort si vous ne faites pas figurer l'infection syphilitique parmi les causes supposables dont on dresse le catalogue provisoire avant d'asseoir son jugement. » M. le professeur Depaul enseigne dans ses cliniques qu'en face d'une série de fausses couches dont on n'a pu trouver la cause, on est en droit de tenter un traitement spécifique, inoffensif d'ailleurs quand il est bien dirigé. Dans les cas de fausses couches multiples, dit M. Fournier, « recherchez la vérole et souvent vous la trouverez comme cause de ces avortements réitérés. »

Grâce à cette légitime suspicion de la syphilis, on a pu par un traitement approprié permettre de porter un fœtus à terme et vivant à des femmes qui jusque-là n'avaient eu que des avortements successifs. L'influence heureuse du traitement spécifique est trop bien établie pour qu'on songe aujourd'hui à la nier ou à la méconnaître.

§ V. — Altérations des villosités et albuminurie.

Chez un certain nombre de femmes albuminuriques, M. le Dr Chantreuil a rencontré des lésions du placenta caractérisées par des plaques blanchâtres qui, examinées au microscope, ont présenté les caractères de la dégénérescence fibro-graisseuse. A côté de ces plaques s'en trouvaient d'autres qui n'étaient autre chose que des accumulations de fibrine.

En résumé, les lésions observées étaient des apoplexies et des altérations graisseuses des villosités placentaires. On avait affaire à une espèce de placentite albuminurique, analogue à la rétinite albuminurique.

En décrivant le résultat de ses observations, M. Chantreuil a le soin de faire remarquer qu'on rencontre ces lésions du placenta dans d'autres affections de la femme enceinte que l'albuminurie, de même qu'elles n'existent pas chez toutes les albuminuriques.

Nous nous associerons aux réserves de M. Chantreuil en attendant que des observations plus nombreuses aient montré le rôle de l'albuminurie dans les altérations des villosités.

CHAPITRE V

ALTÉRATIONS DES VILLOSITÉS AU POINT DE VUE CLINIQUE

---

§ Ier. — Étiologie.

On constate facilement sur un délivre expulsé l'existence de ses lésions, mais il est bien difficile d'en reconnaître la cause. Nous avons déjà vu que les opinions des auteurs étaient partagées sur la nature des altérations des villosités; pour les uns, elles sont en effet primitives; pour les autres, elles sont secondaires et dues soit à des hémorrhagies placentaires, soit à des thromboses, soit à des inflammations de la caduque (endométrite).

Aussi est-ce en se plaçant chacun à son point de vue que les auteurs ont recherché les causes des lésions.

La cause des altérations primitives des villosités nous échappe d'une manière à peu près complète; pièces en main, l'on arrive à constater l'oblitération des vaisseaux dans les villosités, ou dans leurs pédicules; on reconnaît parfois l'inflammation d'un des vaisseaux ombilicaux, mais il est difficile de savoir pourquoi ces lésions se sont produites.

On est réduit à énumérer toutes les hypothèses sans en trouver une qui soit indiscutable. En décrivant l'oblitération fibreuse, M. Robin nous dit qu'on voit là le même processus qui aboutit à l'atrophie des villosités choriales proprement dites et qu'il y a pour ainsi dire extension de ce processus (normal quand il s'agit du chorion lœve) aux villosités placentaires;

mais cela ne nous donne pas la cause de l'oblitération de ces villosités; on crée une analogie, sans expliquer le fait.

Les cachexies, la syphilis ont été mises en cause; mais pour cette dernière nous n'avons pu conclure à rien de bien positif, et nous ne nous y arrêterons pas plus longtemps.

Nous avons dit plus haut que l'on pouvait rationnellement admettre que les altérations des villosités étaient dans un certain nombre de cas consécutives à des hémorrhagies ou à des thromboses placentaires. Dans cette hypothèse, la cause éloignée des altérations pourra être recherchée dans toutes les affections de la mère qui provoquent l'avortement.

On a dit que la thrombose placentaire était facilitée par la composition du sang pendant la grossesse. M. Cauwenberghe, qui admet cette cause, rappelle que le sang de la mère est très-riche en fibrine, d'après MM. Andral et Gavarret. Nous croyons devoir repousser cette interprétation, car le moment de la plus grande richesse en fibrine du sang maternel se rapproche du terme de la grossesse, tandis que dans les six premiers mois de la gestation la quantité de la fibrine est diminuée.

Cette explication ne peut donc pas s'appliquer aux lésions qui déterminent l'avortement si fréquent dans les premiers mois de la grossesse.

En outre de cette cause prédisposante de la thrombose placentaire, les partisans de cette manière de voir citent les cachexies, les maladies qui entraînent une stase sanguine comme celles du cœur ou des poumons. Il faudrait d'abord établir la plus grande fréquence des lésions placentaires dans ces états morbides de la mère : M. Cauwenberghe nous dit bien que sur cinq cas de thrombose par lui observés, il y avait trois femmes atteintes de phthisie pulmonaire : « Si les auteurs, dit-il, n'ont que rarement mentionné cette cause de l'altération que nous étudions, c'est probablement parce qu'ils n'ont pas reconnu la relation de cause à effet qui relie les deux états morbides. »

Cette statistique de cinq cas nous paraît bien insuffisante pour trancher cette question ; nous avons vu, et tout le monde a pu voir des phthisiques ou des cardiaques dont la circulation était gênée à un degré considérable, et dont les placentas ne portaient la trace d'aucune altération.

Dans un certain nombre de cas, des arrêts momentanés de la circulation maternelle ont pu déterminer des lésions assez graves pour tuer le fœtus. M. Depaul a cité des cas dans lesquels des saignées pratiquées chez des

femmes enceintes avaient déterminé des syncopes à la suite desquelles les mouvements du fœtus avaient cessé.

Dans un certain nombre de cas on a accusé la pléthore, la congestion utérine, les traumatismes, toutes les causes qui peuvent amener une tension extrême dans la circulation de l'utérus ou produire des décollements placentaires.

Les lésions placentaires se reproduisent parfois régulièrement chez une même femme sans qu'on puisse en saisir la cause. On dit alors qu'il y a avortement habituel, ce qui exprime simplement un fait sans en donner la raison.

En résumé, on est actuellement réduit à accumuler des hypothèses au sujet des causes des altérations des villosités. Souvent on ne peut en reconnaître aucune de bien nette et de bien positive.

§ II. Symptômes.

Dans un assez grand nombre de cas, on observe des lésions du côté du placenta, soit quelques foyers hémorrhagiques, soit une transformation fibreuse d'un ou de deux cotylédons sans que la femme ait rien ressenti de particulier pendant la grossesse, et sans que le fœtus en ait souffert notablement.

D'autres fois, au contraire, pendant la grossesse quelques accidents ont attiré l'attention du médecin.

Uu des symptômes les plus fréquents consiste dans une perte utérine plus ou moins prononcée prouvant dans les premiers temps de la grossesse soit un décollement partiel du placenta, soit tout au moins un degré prononcé de congestion utérine.

En outre, quelques contractions peuvent survenir. Il y a, dans ces cas, menace d'avortement. Si ces symptômes se calment et que la grossesse continue on ne sera pas étonné de trouver une portion du placenta oblitérée.

Les douleurs, les pesanteurs dans le bassin ne constituent pas des signes certains de lésions placentaires, car on les rencontre souvent en dehors de toute altération.

Conséquents avec leur théorie les partisans de la placentite ont décrit des symptômes caractérisés par une fièvre vive, un état général mauvais, des douleurs dans les lombes et dans l'hypogastre, et un sentiment de pesanteur dans le bassin; mais ces faits sont exceptionnels et il est bien rare de les

rencontrer tandis que les observations d'altérations placentaires, sans aucun symptôme prémoniteur, sont très-nombreuses.

§ III. Diagnostic.

La diagnostic doit porter sur trois points :

1° Existe-t-il une lésion placentaire ?

2° Dans quelle partie (fœtale ou maternelle) du placenta siége la lésion ?

3° Si elle existe du côté des villosités, quelle est sa nature ?

Nous avons déjà indiqué que l'on pouvait *soupçonner* une lésion placentaire lorsque les hémorrhagies utérines survenaient pendant la grossesse ; mais on ne peut pas l'affirmer, bien des exemples prouvent qu'il n'en est pas toujours ainsi.

Lorsqu'il existe un état général mauvais, une réaction fébrile accusée, de la dysurie, de la constipation et que ces signes sont accompagnés de douleurs lombaires, hypogastriques on peut soupçonner un état inflammatoire des organes pelviens sans pouvoir localiser la lésion, et sans qu'on soit autorisé à en placer le siége au niveau du placenta. On sera amené à pencher dans ce dernier sens lorsque, à la suite de ces accidents, les mouvements du fœtus perçus par la mère auront cessé, et que l'auscultation aura révélé l'absence des bruits du cœur constatés antérieurement.

La mort du fœtus peut tenir dans ces cas à une lésion placentaire ; mais, en outre des maladies propres au fœtus, celui-ci ne peut-il pas succomber à l'élévation thermique de la mère ?

Lorsqu'une femme cachectique, phthisique ou cardiaque porte un enfant mort, on ne peut encore affirmer une lésion placentaire, car les mauvaises conditions de nutrition liées aux troubles de la circulation ou à l'état du sang maternel sont suffisantes pour empêcher le développement complet de l'œuf.

Quand cette mort survient à la suite d'un traumatisme, elle peut être due à une lésion directe du fœtus aussi bien qu'à une hémorrhagie ou un décollement placentaire.

Parfois on observe des femmes qui ont eu plusieurs avortements avec lésions placentaires ; lorsque des symptômes d'avortement se produiront chez ces femmes qui ont pour ainsi dire l'habitude des altérations du placenta, on

pourra prévoir des altérations semblables, sans être cependant absolument affirmatif.

Donc, ni les hémorrhagies, ni des symptômes de métrite, ni la mort du fœtus ne sont des signes certains des lésions du placenta ; il est permis de les soupçonner, non de les affirmer.

En l'absence de tout signe caractéristique des maladies du placenta, il est impossible de prévoir si des lésions siégent dans le caduque ou du côté des villosités. La mort du fœtus ne nous apprend rien ; elle peut être aussi bien causée par un arrêt de la circulation maternelle que par l'oblitération des vaisseaux fœtaux. Il est aussi impossible de discerner la nature des lésions.

§ IV. Traitement.

En face de l'incertitude du diagnostic soit sur l'existence soit sur la nature des altérations des villosités, on ne peut leur opposer aucun traitement spécial.

Dans les cas d'avortement habituel, Simpson et les auteurs anglais préconisent l'emploi du chlorate de potasse à l'intérieur. Ce sel propre à fournir de grandes quantités d'oxygène serait un adjuvant à la respiration placentaire. Lawson Tait prétend avoir obtenu par ce moyen la prolongation de la grossesse jusqu'à terme.

D'une manière générale on ne peut préconiser qu'un traitement prophylactique des altérations des villosités. Toutes les mesures hygiéniques seront prises ; on évitera l'emploi de médicaments qui, comme les drastiques, congestionnent les organes pelviens ; chez les femmes pléthoriques donnant des signes de congestion utérine aux époques présumées des règles, une saignée générale a pu rendre des services.

Ainsi que nous l'avons indiqué à propos de la syphilis, il faut, en présence de cette maladie, la combattre par les mercuriaux et l'iodure de potassium. Dans les cas où l'on ne reconnaît pas la cause d'avortements antérieurs, on doit soupçonner l'infection syphilitique et employer le traitement spécifique, malgré l'absence de toute lésion actuelle, et cela aussi bien chez le père que chez la mère.

Doit-on intervenir et pratiquer l'accouchement prématuré artificiel lorsqu'on aura diagnostiqué une altération commençante du placenta dans les derniers temps de la grossesse? Simpson ayant à traiter deux femmes en-

ceintes chez lesquelles la mort du fœtus était survenue vers le huitième mois dans plusieurs de leurs grossesses, pratiqua l'accouchement prématuré artificiel. Quoique ses deux résultats aient été heureux, nous ne pouvons nous rallier aux conclusions de Simpson. Parce qu'une femme a eu plusieurs avortements, rien ne prouve qu'à sa prochaine grossesse elle n'accouchera pas à terme; s'il y a eu chaque fois une lésion du placenta, on ne peut affirmer que les grossesses suivantes seront semblables. On ne peut donc pas préconiser l'accouchement prématuré artificiel en prévision d'un accident incertain.

Mais si l'auscultation révèle l'affaiblissement des bruits du cœur du fœtus, leur irrégularité et leur intermittence, doit-on provoquer l'accouchechement?

Nous croyons devoir répondre non. L'affaiblissement des bruits du cœur et leur intermittence peuvent être passagers; puis, en supposant que la mort du fœtus soit imminente, on n'arriverait pas à temps pour le sauver. La provocation de l'accouchement demande un certain temps; dans cet intervalle, les contractions utérines survenant troubleraient la circulation placentaire, déjà compromise, et ne feraient que hâter l'accident qu'on veut éviter. La cause des altérations étant souvent inconnue et le diagnostic à peu près toujours incertain, la seule thérapeutique que puisse suivre l'accoucheur consiste dans le traitement des maladies générales de la mère et de toutes les menaces d'avortement; il devra insister sur toutes les règles de l'hygiène de la femme enceinte.

CHAPITRE VI

ALTERATION CYSTIQUE DES VILLOSITÉS
MOLE VÉSICULAIRE.

Cette altération particulière des villosités se présente sous une forme clinique nette et précise ; elle aboutit, en effet, à la production de vésicules plus ou moins volumineuses reliées entre elles par des pédicules et formant une masse parfois très-volumineuse que l'on a désignée sous des noms différents, suivant l'idée que l'on se faisait de sa nature.

Les anciens comprenaient sous le nom générique de môle les produits plus ou moins altérés des avortements, quelle que fût la nature de l'altération; Galien et Aristote appelaient môle, les débris d'œufs avortés, lorsqu'ils se présentaient sous la forme d'une masse rougeâtre; c'est ce que l'on a appelé plus tard môle charnue ou carnifiée. Ambroise Paré en 1641 et Schenk de Graffemberg en 1665 étendirent le nom de môles au produit pathologique formé de ces masses de vésicules. En même temps, Tulpius en 1652 l'appelait môle aqueuse.

Le nom de môle a été conservé par la plupart des auteurs; on lui a seulement ajouté divers qualicatifs suivant les idées dominantes; ainsi, Goze et Percy l'appelèrent môle hydatique, désignation que l'on a remplacée par celle de môle hydatiforme. M. Depaul l'a décrite sous le nom de môle vésiculaire, en ne tenant compte que de la forme de la masse altérée. Les Anglais l'appellent môle cystique ou de dégénérescence cystique du placenta et du chorion.

D'un autre côté, M. Robin a cherché à faire prévaloir la désignation d'hydropisie des villosités choriales, pendant que Virchow en Allemagne l'appelait myxôme du placenta.

La plupart des expressions que nous venons d'indiquer peuvent être employées ; mais, au début de cette étude, deux d'entre elles nous paraissent mériter la préférence, ce sont celles de môle vésiculaire, qui désigne fort bien au point de vue clinique l'affection que nous allons décrire et qui en marque les caractères extérieurs, et celle d'altération cystique des villosités, indiquant le siége de l'affection, sans rien préjuger de sa nature intime.

Avant d'étudier en elle-même l'altération cystique des villosités choriales, nous croyons devoir décrire la forme extérieure de la masse vésiculeuse qu'elle produit, indiquer les différentes théories qui ont eu cours dans la science à son sujet ; nous pourrons alors en étudier plus utilement la structure et le mode de formation.

§ I. Caractères généraux de la môle vésiculaire.

La môle vésiculaire peut se présenter sous plusieurs formes et diverses classifications en ont été faites. Celle qui semble rallier le plus grand nombre d'auteurs a été proposée par Dubois et Désormeaux, dans l'article Maladies de l'œuf humain du *Dictionnaire en 30 volumes ;* ces auteurs, et M. Depaul a accepté cette division, reconnaissent trois formes de môles vésiculaires :

1° Môle embryonnée ;

2° Môle creuse ;

3° Môle en masse.

La môle embryonnée est constituée par une masse plus ou moins volumineuse recouverte de vésicules dans toute son étendue, mais le plus souvent dans une partie seulement ; si l'on vient à ouvrir cette masse, on retrouve les membranes de l'œuf, et dans leur intérieur une poche liquide contenant un embryon plus ou moins développé. Mais d'autres fois l'altération étant plus limitée, ou survenant plus tardivement, le fœtus a pu s'accroître et se développer. Dans ces cas, l'œuf a son aspect ordinaire excepté dans quelques points où l'on trouve la dégénérescence cystique. Lorsque ces points malades sont limités, et qu'une partie suffisante du placenta peut encore fonctionner, le fœtus a pu naître vivant soit avant terme et parfois très-amaigri, soit à terme et

bien portant. Les faits de môle embryonnée ne sont pas très-rares; P. Portal a vu le premier dans un cas de ce genre l'œuf habité par un embryon de la grosseur d'une mouche. D'autres faits ont été cités par Pechlin, Lanzoni, Gregorini, Mme Boivin, Leray, Brachet, Depaul : « enfin tout le monde sait que le célèbre Béclard fut le résultat d'une grossesse hydatiforme. » (Depaul, Clin. obst.)

Dans d'autres cas, à l'ouverture de l'œuf, on ne trouve plus d'embryon; celui-ci n'est représenté que par un petit filet, débris du cordon ombilical, et quelquefois on n'en découvre aucune trace, mais il existe au centre de la masse vésiculaire une poche liquide correspondant à l'amnios. Cette forme particulière constitue la môle creuse.

Enfin, dans un certain nombre de cas, la poche intérieure dont nous avons parlé peut faire complétement défaut; la cavité amniotique a disparu et l'on ne trouve au centre de la masse vésiculaire qu'un tissu mou, jaunâtre, granuleux et spongieux tout à la fois; Mme Boivin signale ce tissu spongieux, qui rappelle l'aspect du placenta. Dans cette môle, c'est surtout à la périphérie qu'on trouve l'altération cystique, le centre est presque toujours relativement sain. C'est ce qu'on appelle la môle en masse; c'est dans cette forme qu'on observe les môles les plus volumineuses puisqu'on en a vu peser jusqu'à 8 et 10 kilogrammes.

La môle au moment de son expulsion ne présente pas toujours une surface couverte de vésicules; elle est souvent enveloppée d'une membrane épaisse qui, lorsqu'elle était contenue dans l'utérus, la séparait de la paroi de cet organe. Cette membrane n'est autre que la caduque, qui enveloppe normalement l'œuf et peut se détacher avec lui; elle a été signalée dans bon nombre d'observations, dans celles de Montgommery, d'Outrepont, Portal, etc. Mme Boivin a fortement insisté sur ce fait et nous aurons à le discuter plus loin. Tantôt cette membrane d'enveloppe est fortement adhérente à la môle, tantôt elle s'en détache avec facilité. On peut alors reconnaître et étudier les caractères généraux de la môle vésiculaire.

Si l'on examine, à l'œil nu une môle vésiculaire et qu'on cherche par la dissection à en isoler les divers éléments constitutifs, on trouve un certain nombre de vésicules, et des liens qui les relient soit entre elles soit à une masse charnue centrale.

Les vésicules se présentent sous la forme de petites masses d'un volume très-variable, depuis celui d'une tête d'épingle jusqu'à celui d'une baie de gro-

seiller ou même d'une noisette. Elles sont pour la plupart arrondies, oblongues ou pyriformes. Quelques-unes d'entre elles sont plus irrégulières ; ce sont celles qui siégent à la bifurcation des pédicules qui supportent ces productions kystiques. Elles sont d'ordinaire transparentes, mais quelques-unes sont colorées en rouge. Cependant, lorsqu'on les a lavées sous un filet d'eau, la plupart perdent cette coloration rougeâtre, un petit nombre seul conserve ce caractère.

Les villosités sont unies entre elles, ou bien elles s'attachent à un pédicule que nous allons étudier. Nous commencerons par les plus simples, par les cas types. Qu'on se rappelle la disposition des villosités choriales saines telles que nous les avons reproduites d'après la figure de M. de Sinéty, et l'on aura le type du mode d'arborescence des villosités malades. Il suffit de placer à l'extrémité de chaque ramuscule une dilatation vésiculeuse et de figurer quelques renflements sur le trajet des pédicules et aux points de bifurcation des villosités. Ces derniers renflements prendront alors une forme étoilée correspondant aux vésicules irrégulières que nous venons de signaler.

La description du mode de ramification des grappes vésiculeuses de la môle correspond bien à l'idée que l'on peut ainsi s'en faire *à priori*. Nous citons la relation donnée par Cayla dans sa thèse inaugurale : « Lorsqu'on examine un œuf présentant l'altération qui nous occupe, on voit, comme à l'ordinaire, les villosités se détacher de la surface du chorion ; tantôt leur pédicule n'a nullement changé de volume, tantôt au contraire, il est un peu dilaté, mais conservant toujours sa disposition cylindrique dans une longueur de 1 et quelquefois 2 centimètres. Dans ce cas, il se présente sous forme d'un petit tube membraneux, à parois transparentes, et plein de sérosité ; d'autres fois enfin, il offre, dès son origine, un ou deux renflements fusiformes, de 3 à 5 millimètres de longueur sur 2 ou 3 en largeur.

« C'est au niveau du point où commence à se ramifier le pédicule que commencent aussi à apparaître les dilatations ou vésicules hydatiformes. Il serait impossible de décrire toutes les figures que peuvent prendre celles-ci, et plus difficile encore de se rendre compte de leurs dispositions réciproques, de leur insertion les unes sur les autres, si l'on ne connaissait le mode de ramification des villosités choriales.

« A partir du point où les villosités commencent à se ramifier, on voit toutes leurs branches se renfler d'espace en espace. Sur les plus grosses, se

trouvent fréquemment insérées, soit çà et là, soit à la suite l'une de l'autre, deux, trois, ou un plus grand nombre de vésicules plus petites que les précédentes ; cette insertion a lieu en général au moyen d'un pédicule très-étroit, portion de la branche qui ne s'est pas dilatée. Ce pédicule varie de longueur depuis 1 jusqu'à 2 millimètres. Son épaisseur, souvent d'une ténuité extrême, atteint parfois 1 mill. de diamètre... Dans d'autres cas, au lieu de présenter des vésicules en grand nombre, d'un volume à peu près uniforme ou ne variant guère que du simple au double, on trouve sur chaque grappe de 4 à 8 vésicules, du volume d'une noisette environ, placées soit sur le trajet des branches, soit à leurs extrémités. Un très-grand nombre d'autres vésicules du volume d'un grain de millet ou de chènevis, accompagnent ces 4 ou 8 plus volumineuses, et sont situées soit sur les branches qui en partent, soit sur les rameaux voisins. Toutes ces vésicules sont donc unies entre elles par des pédicules ou filaments analogues à ceux décrits plus haut ; elles forment ainsi des grappes de l'aspect le plus bizarre, qui reproduit du reste celui des villosités à l'état normal. »

La disposition en grappe est évidente d'après la description de M. Cayla. Mais ce n'est pas dans tous les cas qu'il est possible de la constater ; elle peut être difficile à reconnaître, et cela à cause de l'intrication souvent très-grande des villosités, même à l'état normal. Aussi, dans bien des cas, ne parvient-on pas à retrouver ce type d'arborescence. Une autre difficulté provient de ce que le pédicule peut être très-aminci et réduit à un simple filament. D'autres fois, au contraire, le pédicule manque ; deux vésicules sont en contact par une surface plus ou moins étendue, et l'une semble naître de l'autre ; cette disposition se rencontre surtout sur les grosses vésicules, auxquelles sont souvent attenantes d'autres vésicules plus petites. Toutes ces manières d'être des kystes des villosites sont explicables en supposant ces renflements rapprochés les uns des autres au point que le pédicule est nul, ou bien assez éloignés pour qu'il existe ; on comprend aussi comment ce pédicule s'allonge et s'amincit à mesure que la vésicule s'accroit. Par suite de ces modifications, on peut, en examinant la môle, ne pas retrouver la disposition en grappe que nous avons décrite.

Cruveilhier qui examina des cas de ce genre donna de la môle hydatiforme, une description s'éloignant de celle que nous avons prise pour type, mais que nous pourrons lui rattacher après les quelques explications que nous avons données. — Pour lui, en effet, les vésicules n'affectent pas la disposition

des grappes ; elles ne sont pas reliées à un pédicule commun, mais elles sont plus ou moins adhérentes les unes aux autres par de nombreux filaments fragiles et grêles. Ces filaments peuvent se rompre facilement pendant la dissection ; alors, dit Cruveilhier, ces adhérences rompues en partie, on peut croire à une disposition en grappe qui en réalité n'existe pas.

Une description semblable a encore été fournie par M. Ancelet, qui, dans un cas qu'il eut à examiner, ne retrouva pas la forme des grappes, mais vit des vésicules disposées sans ordre adhérer entre elles par des filaments fins assez nombreux et un filament plus gros servant de pédicule : « elles n'étaient pas racemosæ, mais pendulæ. » M. Ancelet compare les filaments qui relient les vésicules aux « cordages qui unissent un ballon à sa nacelle ».

On ne peut pas nier une disposition constatée par Cruveilhier, mais on peut l'expliquer par les modifications presque inévitables que produit l'accroissement des vésicules dans l'écheveau compliqué des villosités placentaires ; on peut ranger les observations de ce genre dans les cas compliqués, mais en remontant jusqu'aux faits les plus simples on retrouve la disposition primitive, le mode d'arborescence des villosités.

Une autre considération tirée de la structure des kystes et de l'examen des cas intermédiaires entre l'état normal et l'état pathologique que nous étudions à son apogée nous servira à établir encore plus solidement l'origine de la môle vésiculaire et à la rattacher à une altération des villosités choriales.

Ces deux feuillets décrits par Ancelet et Grealy Hewitt ne se rencontrent que dans un certain nombre de cas. Beaucoup d'auteurs, en effet, n'ont trouvé aux vésicules qu'un seul feuillet, Cruveilhier est très-affirmatif sur ce point.

Les vésicules paraissent remplies par un liquide dont nous aurons à étudier les caractères. Mais ce liquide est limité dans chaque vésicule ; c'est-à-dire que celles-ci ne communiquent pas entre elles. Leur pédicule n'est pas creux et, sauf exception, ne laisse pas refluer le liquide de l'une dans l'autre. On ne voit pas non plus de communication entre deux villosités accolées qui se touchent sur une grande surface.

Tels sont les caractères généraux de la môle hydatiforme et les résultats qu'en donne l'examen à l'œil nu.

Mais, avant de décrire la structure histologique de la môle vésiculaire, nous croyons devoir faire connaître les théories auxquelles elle a donné lieu ;

ces théories sont nombreuses, quoique l'étude de la dégénérescence cystique soit de date assez récente.

Nous ne citerons pas les auteurs dans leur ordre chronologique, mais nous chercherons à les grouper d'après les points de ressemblance que présentent leurs opinions.

On peut classer ainsi les théories de la môle vésiculaire :

1° Cette affection est indépendante de la grossesse ;

2° La môle vésiculaire naît sous l'influence de la grossesse, mais elle n'est pas une maladie de l'œuf.

3° Elle consiste dans une altération du produit de la conception.

Nous ferons l'historique de ces opinions, dont nous discuterons ensuite la valeur.

§ II. Historique des Théories de la môle vésiculaire.

1° La môle vésiculaire est indépendante de tout état de grossesse.

Cette opinion n'est certainement pas la première en date; on la voit soutenir en 1678 par Regnier de Graaf; pour cet observateur, les môles vésiculaires n'étaient autres que des accumulations d'œufs non fécondés. Il faut remarquer que l'illustre anatomiste avait en vue dans sa description les vésicules qui portent son nom, qu'il comparait aux œufs des ovipares. Van Horne soutint la même théorie.

De son côté, Litre décrivait cette affection comme le produit d'une altération hypertrophique de ces glandules du col utérin qui forment les œufs de Naboth.

A côté de ces assertions parut une opinion qui, pendant quelque temps, domina la science.

En 1782, Gôze vit dans les masses vésiculaires des amas d'hydatides, semblables à celles que l'on rencontre dans divers viscères et en fit une affection caractérisée par la présence d'entozoaires; de là le nom de môle hydatique qu'il lui donna.

Cette théorie fut reprise et généralisée par Percy, qui en 1792 et en 1811, décrivit ce qu'il croyait être de véritables kystes hydatiques.

Les idées de Percy se répandirent et furent acceptées sans discussion en France par des hommes tels que Laënnec, H. Cloquet, Brachet (qui décrivit

les tœnia hydatigena, hydatoïdea vésicularis, acephalocystis racemosa), et à l'étranger par Bremser de Vienne en 1819, et par Gluge, qui figura les hydatides dans son atlas d'anatomie pathologique (Iéna, 1843).

Ces idées, bientôt combattues, sont maintenant complétement abandonnées.

2° La môle vésiculaire naît sous l'influence de la grossesse, mais elle n'est pas le résultat d'une maladie de l'œuf.

Cette théorie, déjà ancienne, a été soutenue récemment par M. Ancelet, dans un mémoire intéressant dont voici la conclusion : « Les môles hydatoïdes sont une altération particulière de l'une des faces de la membrane caduque produite sous l'influence de l'imprégnation, consistant en la production par poussées successives, par un travail exogène, de vésicules indépendantes, adhérentes les unes aux autres, revêtues d'une membrane commune, tendant à s'isoler à mesure qu'elles se développent. » (*Gazette des hôpitaux*, 1868, p. 79.)

Ercolani, d'un autre côté, quoiqu'en admettant une autre manière de voir en général, croit qu'il ne faut pas repousser absolument la théorie de M. Ancelet ; il se fonde sur ce qu'il a vu l'affection débuter dans la couche de revêtement des villosités qui est pour lui d'origine maternelle.

3° La môle vésiculaire est le résultat d'une altération du produit de la conception.

Cette théorie est de toutes la plus ancienne ; mais, alors que l'œuf humain n'était guère connu, les auteurs en étaient réduits à des explications vagues et grossières ; on parlait de semences corrompues, de sperme épaissi. Ces idées persistaient encore du temps d'Ambroise Paré, qui écrivait : « Telle môle ou masse de chair s'engendre en l'utérus, en outre des deux semences de l'homme et de la femme par le moyen de l'esprit génératif. » (*Opera omnia*, p. 616.)

A. *Théorie vasculaire.* — Ce ne fut qu'en 1691 que des idées plus justes vinrent à l'esprit des observateurs. Ruysch, en effet, démontra le peu de fondé des idées anciennes et attribua la môle vésiculaire à une altération des vaisseaux sanguins des villosités choriales et de leurs extrémités. Albinus partageait ces idées lorsqu'il disait : « Vasa placentulæ soluta, libera, per intervalla contractiora, mediis locis capaciora, et tanquam si inceperint in hydatides degenerare. »

Cette théorie rallia encore Haller, puis Wrisberg, Gregorini en Allemagne, Levret, de la Motte, Peu, Sue et de Bligny en France. Bartholin, Andral et surtout Cruveilhier l'ont reproduite plus tard : « Il faut donc reconnaître pour cause de la transformation vésiculeuse une altération dans les parois vasculaires qui les ramène au type celluleux. » (Cruveilhier, *Anat. Path.*)

B. *Théorie lymphatique.*— Croyant à l'existence de vaisseaux lymphatiques dans les villosités, certains auteurs attribuèrent les kystes à une maladie de ces vaisseaux. De ce nombre furent Sommœring, Valisnieri, Bedloo et surtout Mme Boivin, qui, tout en se trompant sur la nature de la môle, en donna une bonne description clinique.

C. *Théorie de l'hydropisie des villosités.* — En 1827, rejetant les théories vasculaire et lymphatique, ainsi que l'opinion que Percy cherchait à faire adopter, Velpeau attribua les vésicules à un œdème, à une sorte d'hydropisie des villosités. Leur siége est dans le velouté chorial, et l'altération produit non des vésicules, mais de véritables éponges. Giesse et Meckel soutinrent les idées de Velpeau, comparant l'altération cystique à l'œdème vésiculaire de l'anasarque ; Hégar se rallia à cette opinion. Malgré l'appui que vint fournir à la théorie de l'hydropisie M. le professeur Stoltz dans un mémoire présenté à la Société du muséum d'histoire naturelle de Strasbourg en 1836, on en était encore à discuter le siége anatomique précis de la môle vésiculaire, lorsque parurent les recherches de M. le professeur Robin, développées en 1849 dans l'excellente thèse de M. Cayla, puis dans un mémoire publié dans les comptes-rendus de la Société de biologie en 1854. C'est à partir de ces travaux que fut nettement posée la théorie de l'hydropisie des villosités choriales, que M. Robin a faite sienne. MM. Cayla et Robin démontrèrent que le siége de l'altération était bien dans les villosités choriales ; puis, ayant indiqué l'existence d'un canal central dans les villosités, ils y virent le siége d'un épanchement liquide formant le contenu des kystes vésiculeux. Cette théorie, basée sur des recherches anatomiques et sur la connaissance de la structure des villosités, telle que la comprenait M. Robin, satisfaisait l'esprit; c'était un immense progrès sur les théories antérieures vagues et mal définies. Aussi fut-elle adoptée par la plupart des auteurs français, par M. Depaul dans ses cliniques, par M. Courty dans son *Traité des maladies de l'utérus*, et par M. Cazeaux dans son *Traité d'accouchements.*

On l'appelle théorie française de la môle vésiculaire.

D. *Théorie du myxôme.* — Pendant que l'hydropisie des villosités choriales était acceptée en France, une autre théorie se faisait jour en Allemagne. Elle débuta en 1847 avec Heinrich Müller, qui attribua la môle à une dégénérescence du revêtement épithélial des villosités. En 1859, Müller admit au contraire que l'altération se produisait dans les cellules contenues à l'intérieur des villosités, constituant l'endochorion. Cette idée fut soutenue en Angleterre par Paget. Virchow, à son tour, après avoir étudié le tissu constitutif normal des villosités, qu'il appela tissu muqueux, soutint en 1851 et en 1853 que l'altération cystique était due à l'hypertrophie de ce tissu muqueux; il en fit le type du myxôme.

La théorie du myxôme est actuellement acceptée par les Allemands et plusieurs auteurs anglais; en France, elle fut répandue par MM. Cornil et Ranvier, et acceptée par MM. Damaschino, Josephson (thèse 1873) et de Sinéty. Ajoutons qu'on la trouve exposée dans la thèse de M. Hirtzmann (1874), à laquelle nous avons fait de nombreux emprunts au point de vue de l'historique.

En Italie, Ercolani soutient aussi la théorie du myxôme.

§ III. — Revue critique des théories de la môle vésiculaire.

Si, jetant un coup d'œil général sur les opinions qui ont partagé les observateurs, nous cherchons à rétablir leur ordre chronologique, nous voyons que ce n'est guère qu'à la fin du XVIIe siècle que l'on commença à se faire une idée un peu précise de la môle vésiculaire. C'est alors que parut la théorie vasculaire, suivie bientôt de la théorie lymphatique. Gôze et Percy détournèrent les recherches dans un sens opposé à la réalité des faits, lorsque Velpeau, en 1827, ramena l'opinion à des idées plus saines. A partir de ce moment, le siége de l'altération est nettement fixé, et les discussions actuelles ne portent plus guère que sur la nature intime du processus morbide.

Nous devons établir tout d'abord que le môle vésiculaire est bien le résultat d'une altération des villosités choriales. Pour arriver à cette conclusion, nous allons passer rapidement en revue les diverses opinions que nous avons

rapportées. Et d'abord, pour la théorie de Gôze et de Percy, il suffit de faire remarquer que, depuis eux, l'on n'a pas retrouvé dans les vésicules les entozoaires qu'ils admettaient. Une conséquence pratique, importante, découlait de l'opinion de ces auteurs; ils admettaient, en effet, que cette affection était indépendante de tout état de grossesse, et soutenaient qu'une fille vierge pouvait produire une môle hydatique. Il ne faut pas nier que de véritables hydatides ne puissent être expulsés par le vagin d'une vierge. Telle est l'observation de Grealy Hewitt, professeur à S.-Mary's Hospital de Londres : « Une jeune fille mourut avec un élargissement excessif de l'abdomen, et l'examen prouva que la cavité péritonéale était pleine de vrais kystes hydatiques nés primitivement dans le foie. Il y en avait d'attachés sur l'utérus, les ovaires, etc., et la surface péritonéale en était presque totalement couverte. Si la vie avait été prolongée, la sortie de quelques-uns de ces kystes dans l'utérus ou le vagin était presque fatale, et l'on aurait vu alors le phénomène du rejet de vraies hydatides par les voies génitales d'une vierge. »

Sauf des cas exceptionnels, ce ne sont pas des hydatides, mais de véritables œufs altérés qui sont expulsés de l'utérus; les hydatides, du reste, ne sont pas groupées en forme de môle, comme les vésicules produites par la dégénérescence cystique des villosités. Du reste, depuis que l'attention a été attirée sur ce point et que, n'admettant pas sans discussion ces prétendues hydatides, on a voulu les constater directement, on ne les a plus retrouvées.

Nous avons vu déjà qu'on a voulu faire de la môle une maladie de la caduque. Cette opinion a été soutenue récemment et nous croyons devoir la discuter d'une manière complète, car le mémoire de M. Ancelet est cité par la plupart des auteurs récents, et paraît avoir, sinon convaincu ses lecteurs, du moins ébranlé leurs opinions.

Dans son travail paru dans la *Gazette des hôpitaux*, en 1868, M. Ancelet cite un cas, observé par lui, de môle hydatiforme. Ce n'est pas sous la forme d'un œuf altéré, mais avec l'apparence d'une simple membrane que ce produit avait été rejeté. Voici le résumé de son observation : le corps expulsé se présentait sous la forme d'une membrane épaisse de quelques millimètres seulement et de consistance fibreuse. « L'une de ses faces, rouge, d'apparence réticulée, présente des prolongements membraneux et filamenteux et rappelle exactement l'*aspect d'une muqueuse détachée des parties auxquelles elle adhère*. L'autre face est recouverte de kystes... Des caillots sanguins couvrent cette surface en certains points et pénètrent même dans les

interstices, mais ils n'ont contracté avec elle aucune adhérence, et peuvent être facilement enlevés. »

C'est avec ces seuls caractères que M. Ancelet croit pouvoir affirmer que la membrane rouge et semblable à une muqueuse détachée des parties auxquelles elle adhère est la caduque, l'ancienne muqueuse utérine. Cette description ne se rapporte-t-elle pas tout aussi bien à la portion rougeâtre que l'on trouve souvent au centre des môles vésiculaires, portion constituée par les villosités moins altérées voisines du chorion. Cette masse charnue que les anciens décrivaient dans la môle et la membrane rougeâtre et filamenteuse de M. Ancelet ont de grands points de ressemblance. Un seul moyen, l'examen microscopique de cette membrane, aurait pu permettre d'affirmer si c'était là le chorion ou la caduque ; mais, cet examen n'ayant pas été fait, nous sommes en droit de penser que cette membrane était le chorion et que par conséquent c'était au chorion qu'adhéraient les vésicules et non à la caduque, comme le pense M. Ancelet.

L'observation de M. Ancelet pèche par sa base, mais nous verrons que, même en admettant que la membrane décrite par lui fût la caduque, ses conclusions ne sont nullement légitimes.

M. Ancelet, examinant les relations diverses de môle hydatiforme qu'il a trouvées très-nombreuses, ne retient qu'un petit nombre d'observations, 47, sur lesquelles il n'en trouve que 7, celles d'Albinus, Mercatus, Coste, Leray, Dufour, Martin, Saint-Ange, indiquant nettement que les vésicules adhèrent au chorion. Dans un grand nombre de faits au contraire, les kystes adhéraient à la face interne d'un sac membraneux. M. Ancelet conclut en ces termes : « Si les vésicules ont été quelquefois rencontrées à la surface extérieure de l'œuf, sur le chorion, elles attenaient beaucoup plus souvent à une membrane adhérente à l'utérus, qui n'est point le chorion, et de plus elles étaient pendantes dans la cavité utérine. » L'état des vésicules pendantes dans la cavité utérine ne prouve rien, si l'on se rappelle la situation de l'œuf dans l'utérus avant qu'il n'y ait eu soudure des deux caduques. A ce moment, l'œuf entouré de la caduque ovulaire est pendant dans la cavité de l'utérus : que les villosités choriales dégénèrent, que la caduque soit usée par places, ainsi que cela arrive, et les vésicules feront saillie dans la cavité de l'organe utérin ; elles y seront pendantes, puisque la masse se rattache à sa paroi par son insertion au niveau de la sérotine. Nous citerons l'ingénieuse comparaison que fait M. Delore dans ses cours ; ces vésicules se comportent

comme le fibrôme, qui devient polype vis-à-vis de la muqueuse utérine.

D'un autre côté, l'on comprend aussi que les vésicules, quoique provenant du chorion, puissent adhérer plus ou moins intimement à la caduque. Il suffit de se reporter à ce que nous avons dit de l'intrication des villosités avec les éléments de la caduque, intrication telle, au niveau du placenta, que l'on se demande ce qui appartient à la mère et ce qui appartient au fœtus, pour voir que les villosités dégénérées peuvent être plus ou moins adhérentes à la caduque sans provenir de cette membrane.

Une autre cause d'erreur dans l'interprétation des faits vient de ce que souvent l'on ne recueille pas l'œuf entier, mais seulement quelques-uns de ses débris. L'œuf peut se retourner comme un gant, ainsi que cela est mentionné dans une observation de Grealy Hewit : « La masse était apparemment sortie entière, mais pendant l'expulsion elle avait été fortement déchirée et de plus *renversée*. Avec un peu de soin et de patience, il me fut possible de restaurer ce spécimen et de placer ses parties dans leur situation normale. »

Il n'est pas toujours facile de se reconnaître au milieu de débris ou de masses plus ou moins déformées pendant leur expulsion. L'observation de M. Ancelet en est une preuve, puisque cet observateur nous a paru prendre pour la caduque ce qui pourrait bien être le chorion.

Nous pouvons conclure de cet exposé que si parfois les vésicules adhèrent à la caduque, et cela peut s'expliquer dans l'hypothèse d'une altération des villosités, elles ont été vues se continuer nettement avec des pédicules naissant du chorion, ce qui ne s'explique pas dans l'hypothèse d'une lésion de la caduque. Nous sommes donc conduits à repousser l'objection de M. Ancelet, basée sur l'adhérence des kystes à la caduque.

Pour soutenir son opinion, M. Ancelet fournit encore un argument tiré du mode de ramification des vésicules. Dans le cas qu'il eut à examiner, il ne put en effet parvenir à retrouver la disposition en grappes qu'elles devraient avoir si elles naissaient des villosités; il reproduit l'observation de Cruveilhier qui décrit « des réseaux formés de vésicules liées entre elles au moyen de filaments grêles et fragiles »; mais il reconnaît cependant qu'il existe des pédicules pleins, d'*autant plus volumineux et plus nets que les vésicules sont moins grosses*.

Nous avons donné dans la description des caractères généraux de la môle vésiculaire une explication de ces faits. L'allongement et la disparition des

pédicules sont possibles et très faciles à comprendre, en admettant qu'il existe une altération des villosités.

Du reste, M. Ancelet ne nous explique pas d'où proviennent ces pédicules, dans le cas d'une maladie de la caduque; il ne nous montre pas non plus comment peut se faire, dans son hypothèse, la disposition en grappes que l'on a sûrement constatée dans nombre de cas; il ne nous dit pas de quel élément de la caduque proviennent ces vésicules, ni pourquoi « l'influence de l'imprégnation est nécessaire » pour produire une maladie de la muqueuse utérine.

M. Ancelet ne croit pas que la structure des vésicules puisse éclairer la question de leur origine. Nous verrons, au contraire, tout le parti qu'on en peut tirer.

Nous croyons devoir conclure de cette critique, que l'hypothèse défendue avec talent par M. Ancelet est erronée, et qu'il faut rechercher du côté des villosités choriales les altérations qui aboutissent à la production des môles vésiculaires.

Une théorie se rapprochant de la vérité, puisqu'elle place le siége de la môle vésiculaire dans les villosités choriales, est celle que Ruysch émit le premier. Le professeur Cruveilhier reproduisit plus tard cette opinion; on voit, en effet, dans son *Anatomie pathologique*, la phrase suivante : « Il faut donc reconnaître pour cause de la transformation vésiculeuse une altération dans les parois vasculaires qui les ramène au type celluleux ». Cruveilhier émet cette hypothèse, mais il n'en fournit pas la preuve; or, cette hypothèse est contraire aux faits; car, dans les examens microscopiques, la première altération qui apparaisse dans les villosités se manifeste du côté des vaisseaux qui s'oblitèrent; on n'y trouve pas de portions de vaisseaux, dilatées, séparées de portions voisines par un espace oblitéré. Ces genres de dilatations ne se voient pas. — De plus, si telle était la pathogénie de la môle, on devrait retrouver, soit dans les vésicules, soit dans les pédicules qui les soutiennent, des traces de vaisseaux que les recherches les plus récentes n'ont pu y découvrir. L'altération des vaisseaux produisant la môle vésiculaire est donc une hypothèse que rien ne démontre.

Quant à la théorie lymphatique, il nous suffira de nous rappeler ce que nous avons dit sur la structure normale des villosités. On ne peut y décou-

vrir de vaisseaux lymphatiques : il ne peut donc pas être question d'une maladie de ces vaisseaux.

Nous nous trouvons maintenant en présence de deux théories seulement : celle de l'hydropisie des villosités choriales, et celle du myxôme des villosités. — Toutes deux placent la maladie dans les villosités ; seulement, pour M. Robin, qui croit à l'hydropisie, l'affection consiste en un épanchement de liquide dans son canal central ; pour M. Virchow, qui a fait de cette affection un myxôme, elle consiste dans une affection de son tissu constitutif.

Pour comparer ces deux théories, nous étudierons la description de la structure intime de la môle, telle que chacun de ces auteurs l'a exposée.

A. *Théorie de l'hydropisie des villosités choriales.* — Pour M. Robin, les vésicules sont constituées par une paroi et un liquide. La paroi n'est autre que celle de la villosité normale ; voici comment la décrit M. Cayla (*loc. cit.*, p. 23) : « La structure des villosités à l'état normal étant connue, il nous reste peu de chose à dire de leur structure à l'état pathologique qui noue occupe. Les parois des vésicules sont en effet formées du même tissu spécial au chorion, ou tissu chorial, sans analogue autre part dans l'économie, dont nous avons déjà donné la description. L'aspect fibroïde que nous avons signalé dans quelques-uns de ces prolongements des villosités se retrouve encore dans la substance des parois de quelques-uns des kystes. Il n'y a de différence réelle que dans une très-grande quantité de granulations moléculaires de 0,001 à 0,002 millièmes de millimètre, à bords très-nets et très-foncés, à centre jaunâtre et brillant, dont est parsemé le tissu chorial en assez grande quantité, dans un certain nombre d'endroits, pour masquer presque complétement les noyaux propres à ce tissu. Des granulations semblables se retrouvent du reste quelquefois sur quelques villosités placentaires, mais plus rarement, ou sur les villosités situées sur la partie non placentaire du chorion après l'accouchement. Dans d'autres parties des parois des vésicules, au lieu des granulations moléculaires brillantes et assez volumineuses, on trouve une très-grande quantité de granulations grisâtres, en général très-fines, très-rapprochées les unes des autres, au point de masquer complétement ou presque complétement les noyaux du tissu chorial. Ces granulations se trouvent non-seulement dans les parois des kystes, mais encore dans l'épaisseur des petits prolongements en cul-de-sac ou renflés, qui restent sans altération à la surface des vésicules hydatiformes. » La paroi a 0,02 à 0,03 de millimètre d'épaisseur.

Nous retrouvons donc ainsi le tissu chorial à peine modifié. Il y a seulement refoulement de ce tissu par suite de la dilatation du canal de la villosité.

Le contenu des vésicules est pour M. Robin un liquide renfermant quelques cellules, mais non divisé par des cloisons. Tandis que Cruveilhier décrivait une cavité traversée par des fibres blanches resplendissantes, la divisant en cellules et formant « une trame aréolaire dont les mailles communiquent toutes entre elles et sont remplies par une sérosité liquide, quelquefois cependant par une sérosité sanguinolente », le professeur Robin a vu la face interne de la paroi de la vésicule lisse et ne donnant lieu à aucun prolongement.

Voici le résultat de l'examen du liquide des kystes : « Leur contenu est une sérosité rougeâtre, ou plus souvent tout à fait incolore, transparente, fluide comme de l'eau, tenant en dissolution de l'albumine qui se coagule au contact de l'acide nitrique ou de l'alcool. De là vient que toutes les pièces conservées dans ce dernier liquide offrent, quand on ouvre les vésicules, un coaguleux floconneux, qui trouble la sérosité primitivement transparente à l'état frais. »

La coloration rouge du liquide contenu dans les vésicules ne tient pas à ce qu'elles sont mélangées de sang; mais leur paroi a pu rester plus ou moins longtemps en contact avec quelques caillots dont l'hématine dissoute a pénétré à travers l'enveloppe pour colorer le liquide. « M. Robin, sur une pièce que je lui ai fait parvenir et qui présentait cette particularité, n'a trouvé aucun globule sanguin dans les vésicules..... De plus, il ne lui a jamais été donné de découvrir des vaisseaux dans leur intérieur. » (Depaul, *Clin. obst.*, p. 272.)

Examiné au microscope, ce liquide présente des éléments figurés, des cellules. M. Robin a reconnu qu'elles étaient de deux ordres, et en nombre à peu près égal. Peu abondantes, elles ne troublent pas la transparence de la sérosité. Les unes sont sphériques, transparentes, à bords nets, réguliers, mais pâles; elles contiennent un ou deux noyaux. La cellule a de 0,012 à 0,015 de millimètre. Le noyau est une ou deux fois moins large; il est plus transparent et moins granuleux que la cellule, et possède un nucléole de 0,001 de millimètre à bords foncés, à centre brillant. Cette cellule ne se rapporte à aucun élément des autres tissus.

Le second genre de cellules appartient à l'épithélium pavimenteux. Quel-

ques-unes d'entre elles sont encore sphériques, et l'on peut distinguer leur noyau et leur nucléole; les autres sont aplaties irrégulièrement, polygonales; certaines d'entre elles ont un volume double du volume habituel (0,05 à 0,09 de millimètre en longueur sur le tiers ou la moitié en largeur). De plus, ces cellules sont remarquables par la présence, dans leur épaisseur, de nombreuses granulations moléculaires.

« Il est impossible de savoir si les cellules épithéliales se sont formées de toute pièce dans le liquide des vésicules, ou si, formées ailleurs, elles y sont arrivées à une époque où le pédicule n'était pas oblitéré. »

Telle est la description histologique des môles vésiculaires d'après MM. Robin et Cayla.

B. Théorie du myxôme. — Après avoir étudié le tissu muqueux normal, Virchow décrivit des tumeurs confondues sous le nom de colloïdes, dans lesquelles il trouva les caractères d'un véritable tissu, appartenant à la série du tissu conjonctif, dans lequel les espaces intercellulaires sont remplis par du mucus. Il donna à ces tumeurs le nom de tumeurs du tissu muqueux ou de myxômes. On peut rencontrer ces myxômes dans des points normalement dépourvus de tissu muqueux; ce sont là des tumeurs hétérologues. D'autres fois, sa production sera homologue lorsque le myxôme se développera au milieu d'un tissu muqueux préexistant. Il sera, dans ces cas, constitué par une véritable hyperplasie des éléments normaux des tissus. C'est le cas du placenta, dans lequel le stroma de la villosité est composé de tissu muqueux.

Les myxômes ont pour caractère commun de se distinguer par une grande mollesse et par la sensation qu'ils donnent fréquemment de la fluctuation, comme si l'on avait affaire à un liquide librement épanché ou à une tumeur enkystée. Mais leur consistance est très-variable; tantôt ils semblent denses, tantôt au contraire ils paraissent à la coupe n'être remplis que par un liquide, plus ou moins clair ou plus ou moins filant. Ce liquide a les caractères chimiques du mucus; il contient de la mucine. On connaît les propriétés de ce corps, qui, précipité par l'alcool, se redissout dans l'eau à l'inverse des précipités albumineux. L'acide acétique précipite la mucine, qui ne se redissout pas dans un excès d'acide. Au contraire, les acides minéraux en excès redissolvent le précipité qu'ils ont formé, sans qu'il soit nécessaire de chauffer, ce qui établit une différence importante avec les corps albuminoïdes.

La substance muqueuse a la propriété de se gonfler à un degré extrême; aussi de grandes quantités de liquide peuvent-elles ne contenir que très-peu de mucine; il sera donc très-difficile parfois de reconnaître sa composition. Il faut ajouter que la substance muqueuse peut contenir une certaine proportion de corps albuminoïdes.

Dans un certain nombre de cas, la substance intercellulaire des myxômes peut être si molle et si mobile qu'on peut la prendre pour un liquide; les cellules peuvent aussi disparaître en partie, ce qui donne lieu à la formation du myxôme cystoïde.

Ayant ainsi établi l'existence du myxôme, Virchow appliqua à l'étude de la môle cystique les notions que nous venons de rappeler sur les tumeurs du tissu muqueux. Il reconnut que la môle vésiculaire était bien le produit d'une altération des villosités, et localisa cette affection dans ce substratum de la villosité, ce corps de tissu muqueux qui, non vascularisé d'abord, contient plus tard des vaisseaux; il repoussa l'opinion de Müller, qui faisait partir l'altération de l'épithélium de la villosité ou exochorion. Certaines cellules soit de la couche épithéliale, soit du tissu muqueux, peuvent être munies d'espaces transparents, vésiculaires. Virchow a décrit ces cellules sous le nom de physaliphores. Il admet que quelques-unes d'entre elles peuvent disparaître et se dissoudre en mucus par rupture de leur paroi; mais il a constaté le plus souvent que la principale accumulation de mucus se fait dans la substance intercellulaire. Lorsque celle-ci consiste dans sa plus grande partie en mucus, le tissu prend l'aspect d'une masse cystique relativement liquide. Cet aspect vésiculaire dépend principalement, dit Virchow, de la délicatesse du tissu rempli de liquide, que l'on peut en quelque sorte comparer au parenchyme végétal délicat dans certains fruits, par exemple dans les grains de raisin, lorsqu'ils sont arrivés à maturité parfaite et que la peau en est très-mince.

Si nous comparons les deux théories, celles du professeur Robin et celle de Virchow, nous nous trouvons en face de deux doctrines complétement opposées. Pour M. Robin, la vésicule ne contient pas autre chose qu'un liquide dans lequel nagent librement quelques cellules; pour Virchow, le liquide existe, mais il est contenu dans des espaces cloisonnés, il fait partie d'un tissu. Quelque opposées que paraissent ces deux théories, elles ont de nombreux points de ressemblance: toutes deux placent le point de départ des lésions dans les villosités; l'une et l'autre les localisent en dedans de la couche

de revêtement de la villosité, qu'on appelle substance choriale, avec M. Robin, ou épithélium, avec M. Virchow. Nous constatons encore un point commun, c'est l'existence d'une grande quantité de liquide dans les vésicules : si la lésion est un myxôme pour M. Virchow, cet auteur reconnaît que le liquide peut être plus abondant que les éléments cellulaires, c'est-à-dire que, en même temps, qu'une hypertrophie des éléments conjonctifs constitutifs de la villosité, il se fait dans ce tissu un véritable œdème, qu'il y a là une réelle hydropisie ; de telle sorte que les opinions de ces savants auteurs, si on laisse de côté les points de doctrine, ne sont pas aussi opposées qu'elles le paraissent au premier abord.

Nous n'avons pas la prétention de trancher d'une manière définitive cette question ; mais, si nous devions indiquer l'opinion qui nous paraît la plus probable, nous nous rattacherions à la théorie du myxôme, et cela pour les raisons suivantes :

1° La villosité contient à l'état normal du tissu muqueux. Il n'est pas étonnant que ce tissu puisse s'hypertrophier ; nous avons déjà décrit cette altération, et nous voyons entre les éléments (Planche fig. 2) une certaine quantité de liquide. Cette altération est un myxôme très-net ; que l'on vienne à augmenter la quantité du liquide par rapport aux éléments cellulaires, et la villosité prendra la forme d'une vésicule.

Cet argument n'a pas une valeur absolue ; nous avons voulu seulement indiquer la possibilité de ce mode d'altération :

2° Le liquide extrait des vésicules contient de la mucine. Nous savons que ce corps précipité par l'acide acétique ne se redissout pas dans un excès d'acide ; l'alcool le précipite aussi de ses solutions. Or, la mucine a été constatée dans le liquide des vésicules. Voici le résultat de l'analyse de ce liquide qu'en a donné Gscheidlen dans deux cas de môles vésiculaires :

Liquide clair, jaunâtre, alcalin. Densité 1, 009, parties liquides 980, 62, parties solides 19, 38.

Albumine	6,12
Mucine	2,94
Sels	6,25
Chlorure de sodium	3,34
Acide phosphorique	0,74

La présence de la mucine, naturelle dans un myxôme, ne s'explique pas dans l'hypothèse d'une simple hydropisie.

3° Des cloisons ont été nettement constatées par un grand nombre d'observateurs. Cruveilhier les avait déjà signalées ; plus tard, Virchow et son école en Allemagne, MM. Cornil et Ranvier, Malassez, de Sinéty en France ont aussi constaté leur présence. Sur des pièces durcies et dont les coupes ont été examinées au microscope, on a retrouvé la structure du myxôme. M. de Sinéty, recevant le même jour une môle vésiculaire et un myxôme de la cuisse, en fit parallèlement des préparations. Dans les deux cas, l'aspect des lésions était identique. (Communication orale.)

Nous pensons donc que l'altération cystique consiste dans l'évolution d'un myxôme dans lequel le liquide l'emporte sur les éléments cellulaires, au point d'en imposer pour une véritable hydropisie.

§ IV. Étiologie.

La môle vésiculaire est une affection rare, au point qu'après une longue carrière, des accoucheurs n'en ont pas observé. Elle se rencontre surtout chez les femmes adultes. M. Hirtzmann a trouvé, sur 35 cas, deux femmes de 17 ans, huit de 20 à 25, quatorze de 25 à 35, et onze ayant plus de 35 ans. Les multipares y sont plus sujettes que les primipares (37 contre 7). L'influence des grossesses antérieures semble réelle, car si un certain nombre de femmes ont eu une altération cystique du placenta après des grossesses heureuses, dans plusieurs cas des avortements antérieurs ont été signalés ; on a vu aussi des grossesses môlaires se succéder ; Osborn a vu une jeune femme accoucher en trois ans de trois môles successives. M. le professeur Depaul a aussi rapporté le cas d'une femme qui eut trois grossesses vésiculaires consécutives. D'autres fois, au contraire, après avoir produit une ou plusieurs môles vésiculaires, des femmes ont pu avoir une grossesse normale.

Ces coïncidences de môles successives n'expliquent pas par elles-mêmes pourquoi les villosités choriales sont atteintes par l'altération cystique. Les anciens, Aristote, puis Ruysch et Scanzoni, pensaient que la mort du fœtus était la condition de la production des kystes. Grealy Hewitt a soutenu cette idée en 1859. « Mon opinion est que l'altération des villosités choriales est secondaire et qu'elle est la conséquence et non la cause de la mort de l'embryon. Dans cette opinion, la transformation vésiculaire observée n'est qu'une dégénérescence de tissus arrêtés dans leur développement, cet arrêt concordant avec la mort de l'embryon. » Pour lui, lorsque l'embryon meurt, les villosi-

tés continuent à jouir d'une certaine vitalité; si la mort de l'embryon date d'une époque rapprochée du début de la conception, les villosités deviendront vésiculaires; plus tard, cela est impossible, une villosité vasculaire ne pouvant donner lieu à l'altération cystique. « La période dans laquelle cette dégénérescence peut avoir lieu ne s'étend pas au-delà du milieu ou de la fin du troisième mois au plus, et si le fœtus périt postérieurement à cette époque, la dégénérescence ne saurait se produire. »

Une objection sérieuse a été faite à cette théorie ; on voit en effet des grappes vésiculaires dans les placentas appartenant à des fœtus vivants. Grealy Hewitt répond que ce paquet hydatiforme est dû à l'altération de villosités choriales qui, pour une cause ou pour une autre, n'avaient pas pris part à la formation du placenta et qui, « gardant dans une certaine étendue leurs rapports avec la caduque, étaient, somme toute, en ce qui concerne leur développement, dans la même situation que si l'embryon avait péri. »

En adoptant ces idées, on peut dire que la mort de l'embryon n'est pas indispensable à la production de la môle. Il suffit, pour que les villosités subissent la dégénérescence cystique, qu'elles n'aient jamais été vascularisées. Il est évident que la mort de l'embryon, survenue avant que les villosités ne soient vasculaires, coupant court au développement des vaisseaux, favorisera la formation de la môle.

En regard de cette théorie de la cause de la dégénérescence, nous trouvons une idée soutenue par Virchow, qui vit dans un cas la caduque fortement épaissie et pensa que l'inflammation de la muqueuse utérine, l'endométrite, était la cause de l'altération cystique. Il s'appuyait sur ce fait observé, que les môles cystiques surviennent souvent après des avortements. Il est possible que l'on trouve un certain degré d'inflammation de la muqueuse dans les cas de môle vésiculaire, mais cette inflammation est-elle la cause ou l'effet de la môle? Cette théorie explique bien les môles successives, ou survenant après des avortements, mais elle ne s'applique pas aux cas où un accouchement normal a précédé de très-peu ou suivi de très-près une grossesse môlaire. — On ne comprend pas non plus cette endométrite lorsqu'un œuf normal est situé dans l'utérus en même temps qu'un œuf dégénéré.

En résumé, les deux opinions sont admissibles, sans que nous puissions nous prononcer entre elles : La mort du fœtus peut bien, dans les premiers temps de la vie intra-utérine, laisser les villosités dans un état tel que l'altération puisse se produire; d'un autre côté, l'altération survenue primitivement

soit par le fait d'une endométrite, soit pour toute autre cause, peut, si elle est limitée, laisser vivre l'embryon, et, si elle est étendue, le faire périr en supprimant la fonction placentaire.

Il nous paraît actuellement impossible d'affirmer quelle est la cause de l'altération cystique des villosités. Mais, au moins, peut-on savoir à quel moment de la villosité cette altération peut se produire?

Étant donnée la structure normale de la villosité devenue placentaire, on conçoit que le tissu muqueux qui entre dans sa composition puisse s'hypertrophier et donner lieu à l'altération cystique à n'importe quel moment de son existence; cependant, il est plus probable que la dégénérescence a débuté avant l'arrivée des vaisseaux, et cela à cause de l'absence absolue de ceux-ci, constatée par tous les observateurs. Dans les altérations que nous avons étudiées, on trouve encore des traces des vaisseaux, sinon dans toutes, du moins dans plusieurs villosités; seule, l'altération cystique se distingue par leur absence. Il est donc probable que c'est dans les débuts du développement, lorsque le tissu muqueux est abondant dans la villosité, que commence la lésion myxômateuse et que ce tissu s'infiltre de liquides. Cette époque d'apparition de la dégénérescence est admise par MM. les professeurs Robin et Depaul.

Dans les cas où toutes les villosités sont malades, l'embryon se dissout et a cavité amniotique peut persister ou disparaître; si quelques-unes ne sont pas altérées, l'embryon peut se nourrir quelque temps et mourir, ou se développer complétement, selon la proportion des villosités malades et de celles qui ont pu encore fonctionner.

En faisant remonter la formation de la môle au début de la grossesse, on explique très-bien les différentes formes qu'elle peut présenter.

§ V Rapports des môles vésiculaires avec la paroi utérine.

Dans le plus grand nombre des cas, la môle se comporte vis-à-vis de l'utérus comme un œuf normal, c'est-à-dire qu'elle est séparée du muscle utérin, dans un point par la muqueuse inter-utéro-placentaire, et dans le reste de son étendue par la caduque réfléchie et la caduque utérine soudées ou non, suivant l'époque de la gestation que l'on considère. Aussi la môle peut-elle être expulsée en bloc, revêtue de la caduque, qui lui forme une enveloppe. Dans quelques cas, au contraire, cette enveloppe a pu être usée par le déve-

loppement de la môle et celle-ci se mettre directement en contact avec le parenchyme utérin. Ces rapports de la môle ne peuvent être constatés que sur les cas assez rares où la femme est morte sans avoir expulsé la masse des kystes.

La première autopsie de môle contenue dans l'utérus fut faite par Pelvet en 1863. Depuis cette époque, Jarotsky et Waldeyer, Lord et Wolkmann en ont publié quelques observations résumées dans la thèse inaugurale de M. Hirtzmann (1874).

La membrane caduque qui entoure la production cystique a été trouvée tantôt hypertrophiée (Virchow, Hégar, Hecker, Graily, Hewitt) au point d'avoir jusqu'à un tiers et même un demi-pouce d'épaisseur, tantôt atrophiée et même disparue par places dans les cas de Jarotzky et Waldeyer, Martin et Wolkmann.

Que la caduque persiste ou soit atrophiée, la surface de la môle étant irrégulière, l'utérus se moulera sur elle, ou présentera à sa face interne des dépressions dans lesquelles seront contenus les kystes. Cette disposition rend compte de l'état bosselé de l'utérus constaté dans nombre de cas par le palper.

Lorsque la caduque fait défaut, les villosités dégénérées sont en contact direct avec le muscle utérin. Elles peuvent lui être fortement adhérentes au point de résister à des tractions assez considérables. Les villosités se creusent des dépressions dans le tissu utérin, en sorte que la face interne de l'utérus, débarrassé de la môle, présente un grand nombre de lacunes déjà signalées par Pelvet. Ces dépressions peuvent être très-profondes; les villosités semblent avoir écarté, pour se frayer un passage, les fibres du muscle utérin, car elles ont été vues en contact avec la séreuse qui les séparait seule de la cavité du péritoine; dans le cas de Jarotzky, les villosités affectaient un rapport qu'il est important de connaître; elles pénétraient dans les vaisseaux.

« En suivant plus attentivement les masses villeuses, on s'aperçoit qu'elles s'étendent dans l'intimité du parenchyme et que leurs ramifications se terminent en dernière analyse dans les gros vaisseaux veineux des parois latérales de l'utérus où flottent les villosités suspendues à de longs pédicules. »

La môle vésiculaire n'a pas été rencontrée seulement dans la cavité de l'utérus; on l'a vu aussi se développer dans ses parois. Tel est le cas de Wolkmann, qui trouva sur une femme morte d'hémorrhagie au huitième

mois de sa grossesse l'utérus divisé en deux parties par une sorte de diaphragme horizontal, percé à son centre. Au-dessous du diaphragme, on reconnaissait la cavité utérine avec sa muqueuse ; au-dessus de lui, une cavité anfractueuse, tapissée par le muscle utérin dont les fibres étaient en voie de dégénérescence graisseuse, contenait une môle hydatiforme en grappe. Krieger a décrit un cas analogue, avec cette différence que c'était la paroi antérieure, et non le fond, qui était occupée par les kystes. D'un autre côté Lord a trouvé chez une femme accouchée d'une môle et morte d'hémorrhagie au bout de cinq jours, avec symptômes de péritonite, une sorte de sac, plein de vésicules, développé dans la corne gauche de l'utérus. Otto Heinrich a également cité un cas de môle développée dans le canal de l'une des trompes.

Ces faits sont exceptionnels, mais il faut les bien connaître pour établir le pronostic de la môle vésiculaire. D'une manière générale, ils peuvent nous expliquer les cas où l'expulsion des kystes s'est faite en plusieurs fois, les hémorrhagies qui l'ont accompagnée et les suppurations prolongées qui l'ont suivie.

§ VI. Symptômes.

La môle vésiculaire étant le résultat d'une altération de l'œuf, il n'est pas étonnant que, dès le début, on puisse observer les phénomènes qui suivent généralement la conception ; ainsi, les règles sont supprimées ; des modifications surviennent du côté du système digestif et du système nerveux. En comparant les observations dans lesquelles ces phénomènes sont signalés, nous trouvons les plus grandes différences ; mais il n'y a là rien de caractéristique, car les symptômes du début de la grossesse normale sont eux aussi très-variables. Notons cependant un sentiment de pesanteur dans le bas-ventre et dans les cuisses que l'on a signalé dans quelques observations.

Quelque temps après le début de la grossesse qui doit fournir la môle vésiculaire, survient un phénomène d'une grande importance, une hémorrhagie par les voies génitales. La perte de sang peut débuter en dehors de toute cause appréciable de traumatisme ou de congestion utérine. La première perte est d'ordinaire peu considérable ; elle consiste dans un écoulement séro-sanguinolent. Dans quelques cas, au contraire, c'est une véritable hémorrhagie qui se déclare, et celle-ci peut être assez abondante pour mettre les jours de la femme en danger.

La perte sanguine peut être continue ou intermittente. Bathurst Voodmann a signalé un cas d'hémorrhagie persistant pendant plus de six semaines. Le plus souvent, au contraire, les hémorrhagies s'espacent ; on en a vu revenir tous les mois, si bien que les femmes en venaient à douter de leur état de grossesse. Quelquefois, les pertes sanguines alternent avec des pertes aqueuses.

L'époque de l'apparition de ce symptôme est très-variable ; dans quelques cas, la perte commence dès le début de la grossesse, au point que parfois les règles n'ayant pas manqué, le développement de l'abdomen a seul pu faire croire à la grossesse. M. Hirtzmann donne dans sa thèse une analyse de 35 cas dans lesquels les hémorrhagies se produisirent 17 fois entre le premier et le troisième mois, et 28 fois avant le septième.

Dans quelques cas assez rares, l'hémorrhagie a pu manquer. Dans une observation de Crossmann, la grossesse avait été normale, mais au lieu d'un fœtus on ne reçut qu'une môle. Le plus souvent, au contraire, les pertes sanguines constituent un des principaux symptômes de la grossesse môlaire ; elles sont encore une complication redoutable au moment de l'expulsion de la môle.

Dans quelques cas, en même temps que du sang, quelques vésicules se sont détachées et ont été expulsées de l'utérus.

La masse formée par les villosités devenues cystiques ne suit pas le développement d'un œuf normal. Aussi le volume de l'utérus ne sera-t-il pas toujours en rapport avec l'âge présumé de la grossesse. C'est surtout depuis Mme Boivin que l'attention des observateurs a été attirée sur ce point le manque de concordance entre le volume de l'utérus contenant une môle vésiculaire et celui de l'utérus développé par une grossesse régulière est signalé dans la plupart des observations.

Le plus souvent, le volume de l'utérus est exagéré.

C'est ce qui ressort des observations de Mme Boivin et de M. Depaul. Dans quelques cas, au contraire, l'utérus est moins volumineux qu'il ne devrait être normalement. M. Charpentier en a rapporté un exemple dans sa thèse, d'après une note communiquée à M. le professeur Pajot : « Le médecin appelé à l'époque de ce dernier écoulement sanguin trouva l'utérus peu volumineux pour l'âge présumé de la grossesse. »

Mme Boivin avait déjà signalé des faits semblables, et M. le professeur Depaul indique dans ses cliniques les différences que l'on peut rencontrer

dans le volume de cet organe. Après avoir décrit le développement exagéré de l'utérus, M. Depaul ajoute : « Dans d'autres cas, au contraire, l'utérus, après s'être développé, reste stationnaire ou suit la marche ascendante normale. On voit un cas de ce genre dans la dixième observation de Mme Boivin : « L'utérus, dit-elle, offrait à huit mois tout au plus le volume qu'il présente d'ordinaire au cinquième mois d'une grossesse fœtale. Pendant toute la durée de la maladie, il est resté dur, incompressible, douloureux au toucher. » Dans une autre observation publiée dans les *Archives de médecine* (t. VI, 1824) : « A neuf mois de grossesse, dit l'auteur, le ventre n'offrit pas plus d'ampleur qu'à quatre mois, et lorsque la môle fut expulsée, trois mois après, c'est-à-dire après douze mois de conception, l'utérus avait encore le même volume qu'il avait acquis dans les quatre premiers mois de la grossesse. » Enfin, dans l'observation de Brachet, déjà citée, la grossesse avait été normale en tous points et le développement de l'abdomen n'avait présenté rien d'insolite. (*Clinique obst.*, p. 276.)

L'utérus n'est pas modifié seulement dans son volume, il peut l'être aussi dans sa forme. La tumeur qu'il forme rappelle le plus souvent l'utérus gravide, avec cette différence qu'elle est parfois bosselée. Les irrégularités de la surface de l'utérus correspondent bien aux dépressions que nous avons indiquées à la face interne de la paroi utérine.

M. Depaul a signalé que le plus souvent l'utérus est flasque, mou, se laissant déprimer par le doigt; on ne peut par le palper délimiter un fœtus ni sentir le ballottement, percevoir la sensation caractéristique de corps résistants flottant dans un liquide ; au contraire, la tumeur utérine a le plus souvent une consistance pâteuse ; elle est plus rarement dure et résistante.

En auscultant un utérus porteur d'une môle cystique, on pourra constater le souffle placentaire, entendu dans ces cas par MM. Depaul, John Williams et d'autres observateurs. On comprend que dans les cas de môles en grappe on n'ait pu percevoir de bruits fœtaux. Dans les cas de môle, on n'a pas encore constaté les battements du cœur fœtal, ou du moins de semblables observations ne sont pas venues à notre connaissance.

Si l'on vient à pratiquer le toucher vaginal, on pourra trouver le col plus ou moins déplacé. Le plus souvent, son orifice est fermé, ou tout au moins il se comporte comme le col d'une femme enceinte multipare ou primipare, suivant que la malade a eu ou n'a pas eu d'enfants.

Percy avait signalé un état de béance du col que l'on ne retrouve pas dans la plupart des observations.

La grossesse qui exerce une action si nette sur la glande mammaire produira-t-elle cette action lorsque l'œuf sera dégénéré? La plupart des faits prouvent que la sécrétion lactée se fait d'une manière normale après l'expulsion de la môle. Les seins sont donc modifiés par la présence de la môle dans l'utérus ; mais, dans quelques cas, on a signalé que les seins étaien flasques. Il n'y a là rien qui puisse surprendre si l'on veut se rappeler que la môle contient rarement un embryon vivant, et que l'affaissement des seins est un des symptômes de la mort du fœtus encore contenu dans la cavité utérine.

Tels sont, du côté de l'appareil génital et de son annexe, la mamelle, les principaux symptômes que l'on peut rencontrer. Pendant qu'ils se manifestent, l'état général est parfois atteint ; les hémorrhagies peuvent en effet déterminer chez la femme qui porte la môle un état d'anémie très-grave. Mais une autre complication a été aussi indiquée, c'est l'albuminurie. Les éléments d'appréciation nous manquent pour établir si l'apparition de l'albumine dans l'urine est plus fréquente dans la grossesse môlaire que pendant la gestation normale. L'albumine n'a pas été recherchée dans tous les cas ; lorsque l'examen de l'urine a été fait, on ne l'a pas toujours trouvée. Cette complication a été constatée par Barnes, Jamieson, Krieger ; sur les trois cas cités par ces auteurs, il y eut une mort. Bathurst Woodman a signalé un cas de ce genre, mais la malade était cardiaque ; chez une autre femme, il trouva une énorme quantité d'albumine dans l'urine ; des hémorrhagies survinrent et la malade mourut. Le Dr de la Harpe a publié en 1874 deux faits de môles accompagnés d'albuminurie, un fait personnel, un autre appartenant au Dr Mœhrlen, tous deux terminés par la guérison.

En résumé, les principaux symptômes de l'altération cystique des villosités sont l'irrégularité du développement de l'utérus et des hémorrhagies. Un symptôme important, mais plus rare, consiste dans l'issue de quelques vésicules.

§ VII. Diagnostic.

Lorsqu'une femme porte un fœtus vivant et qu'une partie du placenta est seule dégénérée, on s'accorde à reconnaître qu'il est impossible de diagnostiquer la lésion, à moins que des vésicules détachées ne viennent à s'échapper par l'orifice utérin.

Dans le cas de môles creuses ou en grappes, le diagnostic est le plus souvent très-difficile. Le médecin ne sera en général appelé qu'au bout d'un temps plus ou moins long, et alors que des pertes auront attiré l'attention de la femme.

Pour arriver à un diagnostic, il faut d'abord rechercher si la femme est ou n'est pas enceinte. Le plus souvent, dès le début de la gestation qui aboutit à la môle, la femme a ressenti les symptômes ordinaires de la grossesse, ceux que l'on a rangés dans les signes incertains; en même temps, son ventre s'est développé et une poussée s'est faite du côté des seins. — On sera dès lors porté par ses renseignements à rechercher l'existence d'une grossesse, mais on pourra en être détourné par l'existence des hémorrhagies qui surviennent fréquemment dans la grossesse môlaire.

Aussi les commémoratifs, quoique mettant sur la voie, sont-ils insuffisants pour établir le diagnostic; c'est à l'examen direct qu'il faut avoir recours; par le palper et par le toucher, on arrivera à reconnaître que la tumeur que l'on sent dans l'abdomen n'est autre que l'utérus; le toucher vaginal sera d'un grand secours; par ce moyen d'exploration, on constatera l'état du col, et on cherchera à reconnaître que la tumeur abdominale se continue avec la partie de l'utérus qui se termine par le col.

Après avoir établi que la tumeur est constituée par l'utérus, on peut se demander s'il y a grossesse normale, grossesse pathologique, ou encore si le développement de l'utérus tient à des polypes de cet organe.

On repoussera l'hypothèse d'une grossesse normale en constatant le développement du ventre, qui n'est pas en rapport avec l'âge de la grossesse, en plus ou en moins, l'absence de régularité de la tumeur utérine et la consistance de cette tumeur molle et pâteuse le plus souvent. L'impossibilité de reconnaître les petites parties du fœtus, de sentir le ballottement, l'absence des bruits du cœur bien constatée à une époque où ils devraient être perceptibles, sont des signes négatifs importants. On arrivera ainsi à conclure que l'on n'a pas affaire à une grossesse normale. Les hémorrhagies qui se produisent dès les premiers mois et l'ensemble des signes que nous venons d'indiquer écarteront l'idée d'une insertion vicieuse du placenta.

Le volume du ventre pourrait faire songer à une grossesse gémellaire, mais le palper et l'auscultation renseigneront aussitôt l'observateur.

Dans l'hydramnios, le développement du ventre est rapide, et l'auscultation

peut être négative. La régularité de la tumeur utérine et le ballottement rendu plus facile lèveront tous les doutes.

Pourrait-on croire à l'existence d'une grossesse compliquée de fibrômes utérins? Il est vrai que sous l'influence de la grossesse les fibrômes se ramollissent plus ou moins, mais ils n'occupent que des parties limitées de l'utérus, tandis que, dans la môle, la tumeur utérine est partout molle et pâteuse; en outre, le plus souvent, on constatera la présence du fœtus dans la cavité de l'utérus atteint de fibrômes.

On sera conduit, par exclusion, à rejeter l'idée d'une grossesse normale ou compliquée. Il ne restera plus que deux hypothèses : ou bien il y a eu grossesse et l'œuf est dégénéré, ou bien il n'y a pas eu grossesse, mais l'utérus est développé par la présence d'un polype. — Les fibrômes sous-muqueux peuvent bien donner lieu à des hémorrhagies et amener la distension de l'utérus, mais leur marche est plus lente; ils ne s'accompagnent pas de gonflement des seins, et ne provoquent pas les troubles sympathiques de la grossesse.

Nous avons vu que ces premiers symptômes de la grossesse manquent parfois dans la môle hydatiforme. On peut alors, surtout si le développement de l'utérus est modéré, hésiter sur le diagnostic. Il ne reste plus qu'un moyen d'exploration, le cathétérisme et la dilatation du col utérin; mais ce sont là des procédés dangereux lorsqu'il existe une grossesse, et il faudrait être bien sûr de la non-existence d'un fœtus vivant pour les employer. Il faut se rappeler qu'un œuf normal peut être situé dans l'utérus en même temps qu'une môle, et que le développement de celle-ci peut masquer la grossesse normale. C'est donc dans des cas exceptionnels que cette exploration sera permise.

Un symptôme exceptionnel peut faire affirmer le diagnostic; c'est l'expulsion de quelques vésicules; mais en général ce symptôme apparaît tardivement, et peu avant l'issue de la masse totale; il ne peut servir que rarement à poser le diagnostic.

En résumé, le diagnostic est entouré de grandes difficultés; c'est en patientant et en surveillant la marche de l'affection que l'on arrivera à reconnaître la môle hydatiforme.

§ VIII. — Marche, durée, terminaison.

Lorsque l'altération cystique n'a envahi qu'un petit nombre des villosités placentaires et que le fœtus est vivant, on n'observe en général aucun symp-

tôme particulier pendant la grossesse; celle-ci arrive à son terme et ce n'est qu'après la délivrance que l'on peut constater la lésion placentaire.

Au contraire, lorsque l'altération a envahi tout le placenta ou toutes les villosités choriales répandues à la surface de l'œuf, l'embryon a succombé et la môle ne se comporte plus comme le produit de la gestation; elle peut en effet être expulsée soit avant terme, soit encore après le terme d'une grossesse normale. Ainsi, sur les 35 cas relatés par M. Hirtzmann, vingt-deux fois, il y eut expulsion spontanée entre le troisième et le sixième mois. D'un autre côté, Madden a cité un cas de grossesse môlaire qui dura douze mois.

Nous avons signalé comme un des symptômes les plus importants de la gestation de la môle la fréquence des hémorrhagies. C'est au moment de l'expulsion que celles-ci seront le plus graves. On constate à cet égard de nombreuses exceptions. Souvent, en effet, la môle est expulsée en une seule fois, et avec une perte de sang qui ne dépasse pas celle que l'on rencontre dans les accouchements normaux. Dans bien des cas, au contraire, c'est le symptôme hémorrhagie qui dominera la scène; on le trouve signalé dans la plupart des observations, et c'est peut-être le seul symptôme que l'on constate dans les cas où cette hémorrhagie, se répétant, a tué la femme avant l'expulsion de la môle. Fontan et Conche, Jarotsky et Waldeyer, Wolkmann, Lord, Bathurst, Woodmann, Heinrich en ont publié des observations. L'expulsion de la môle peut en effet être entravée, soit parce que la masse est très-volumineuse pour l'âge de la grossesse et que le col insuffisamment ramolli ne se laisse pas assez entr'ouvrir, soit encore parce que les kystes ont pénétré plus ou moins profondément dans l'épaisseur de la paroi utérine, et qu'ils adhèrent à ces sortes de lacunes, ou y sont mécaniquement retenus.

C'est grâce à ces causes que la môle n'est pas toujours expulsée en une seule fois. Dans nombre d'observations, on note que, après l'expulsion de la masse principale, plusieurs vésicules ont été retrouvées dans les lochies.

Lorsque la môle est expulsée en bloc, le plus souvent il se fait un écoulement lochial de bonne nature et la femme guérit. Au contraire, lorsque la môle est adhérente ou qu'elle est mécaniquement retenue dans les lacunes qu'elle s'est creusée dans la paroi utérine, une masse de vésicules peut être expulsée, mais il en reste encore dans l'utérus. C'est dans ces cas surtout qu'on rencontre ces écoulements lochiaux de longue durée, fétides, renfermant des lambeaux de membranes et des vésicules; les hémorrhagies sont persistantes ou reviennent très-souvent. Pendant ce temps, la malade

reste exposée aux conséquences de toutes les suppurations utérines, c'est-à-dire à la septicémie et à la péritonite.

Une fois la môle expulsée, survient, comme après tout accouchement, une poussée du côté des seins; la sécrétion lactée s'établit. De nombreuses observations le prouvent; cependant, cette sécrétion est parfois très-faible, et c'est l'étude des cas de ce genre qui faisait dire aux anciens qu'après l'expulsion des môles hydatiformes, il n'y avait pas de montée de lait. M. Hirtzmann a montré dans sa thèse que ces derniers faits constituaient l'exception. Au bout de huit ou dix jours, la sécrétion est à peu près tarie.

§ IX. — Pronostic.

Le pronostic de la môle vésiculaire doit être établi par rapport au fœtus, et par rapport à la mère.

1° Par rapport au fœtus. — L'altération cystique se produisant au début de la grossesse influera plus ou moins sur l'embryon suivant son étendue; si elle n'envahit que quelques villosités, elle ne déterminera aucun symptôme; si elle est plus étendue, elle peut permettre à l'embryon de vivre quelque temps, mais non d'aller à terme, la majeure partie de ses moyens de nutrition étant annihilée. Lorsque toutes les villosités sont altérées, l'embryon meurt rapidement.

Le pronostic est donc grave pour l'enfant, qui n'arrive que rarement à terme, et encore, pour peu que la lésion s'étende à un certain nombre de villosités, arrivera-t-il au monde chétif et amaigri.

2° Par rapport à la mère. — Pour les auteurs du *Dictionnaire en* 30 *volumes* la môle vésiculaire est une affection en général peu grave; elle le devient exceptionnellement en cas d'hémorrhagie.

M. le professeur Depaul mentionne au contraire sa gravité : « La môle vésiculaire est, en général, une maladie assez grave pour la mère; il y a, en effet, des exemples nombreux de femmes qui ont succombé. » (*Clin. obst.*, p. 279.)

M. Hirtzmann a trouvé 7 cas de mort sur les 52 observations qu'il a pu réunir (13,5 0/0).

La gravité du pronostic tient moins à la môle elle-même qu'à ses complications, et parmi celles-ci la plus redoutable est l'hémorrhagie.

« La mort peut survenir pendant la grossesse hydatiforme aussi bien que

dans un cas d'insertion vicieuse du placenta, à la suite de pertes considérables. » (Depaul). Le plus souvent, c'est au moment de l'expulsion de la môle que surviennent les hémorrhagies les plus fortes, et la malade meurt soit directement, soit que, épuisée par les pertes sanguines, elle ne puisse fournir le travail de réparation utérine.

La môle expulsée, la femme n'est pas à l'abri de tout danger. L'utérus peut encore contenir quelques vésicules, surtout lorsque celles-ci ont pénétré dans la paroi, ou des lambeaux de caduque épaissie ; les lochies seront abondantes, parfois fétides, et des symptômes de septicémie, de lymphangite utérine, et de péritonite pourront compliquer la scène, en outre des hémorrhagies qui seront souvent persistantes.

Après la guérison, l'existence d'une première grossesse môlaire rend le pronostic réservé pour l'avenir, car si une grossesse normale lui a souvent succédé, on a vu un certain nombre de fois des grossesses hydatiformes consécutives.

§ X. Traitement.

Étant données les difficultés du diagnostic, on comprend qu'il sera souvent impossible de s'adresser directement à la lésion. Du reste, l'existence de la môle serait-elle établie, nous n'avons aucune action sur cette altération des villosités, et nous nous laisserons guider dans notre thérapeutique par les symptômes observés ; nous savons que le principal est l'hémorrhagie.

Le mode de traitement le plus simple consisterait évidemment dans l'interruption de la grossesse ; mais ce moyen doit être repoussé même lorsque l'expulsion de quelques vésicules a permis d'affirmer le diagnostic : « Nous avons, en effet, rapporté des cas où, après ce phénomène, la grossesse s'est continuée jusqu'à terme, et a donné naissance à un enfant parfaitement vivant. » (Depaul).

L'hémorrhagie sera combattue, comme toutes les pertes utérines, par le repos, la position horizontale, le froid, les lavements laudanisés, lorsqu'elle est peu considérable. Dans les pertes graves, on aura recours au tamponnement. C'est encore cette pratique que l'on suivra lors du début du travail, et le tampon aura l'avantage de provoquer la dilatation du col, tout en arrêtant l'hémorrhagie. Cette double action doit faire préférer le tampon aux dilatateurs utérins.

Lorsque le col est dilaté, la conduite de l'accoucheur varie suivant les circonstances :

1° *Il n'y a pas hémorrhagie.* — Nous pensons qu'il est préférable d'attendre l'expulsion spontanée de la môle, tout en étant prêt à parer à une complication, et cela pour la raison suivante : la môle expulsée spontanément peut sortir tout entière, enveloppée ou non par la caduque, tandis que l'extraction manuelle déchire la masse friable, et expose à en laisser une partie dans l'utérus. Ce cas ne sera pas le plus fréquent ; l'hémorrhagie au contraire existera presque toujours.

2° *Il y a hémorrhagie.* — La première indication consiste à vider l'utérus de la môle qu'il contient. Le col étant dilaté, la main sera introduite dans la cavité utérine et en retirera la masse vésiculaire. La main nous paraît préférable à tous les instruments ; elle seule peut reconnaître s'il reste encore quelques débris de la môle, et les ramener aussitôt.

3° La masse principale étant expulsée, il reste quelques amas vésiculaires dans l'utérus et l'orifice s'est resserré. — C'est alors qu'on pourra faire usage de la pince de Levret qui donna un beau succès à son auteur dans un cas semblable ; son emploi sera indiqué surtout par les récidives de l'hémorrhagie.

Après l'expulsion totale de la môle, l'accoucheur devra veiller à l'état local et à l'état général de la malade. Les soins de propreté, les injections antiseptiques seront employés. L'ergot de seigle maintiendra l'utérus, dans un état de rétraction suffisant pour empêcher les hémorrhagies. Enfin l'alcool et les médicaments toniques serviront à relever la malade de l'état de débilité et d'anémie dans lequel les hémorrhagies l'auront plongée.

Après la guérison, il sera prudent de laisser l'utérus se reposer le plus longtemps possible, et pour cela de défendre une grossesse dans un avenir rapproché ; on évitera peut-être ainsi la production d'une nouvelle môle vésiculaire.

INDEX BIBLIOGRAPHIQUE

Aétius, *Tetrabilion.* — Ahlfeld, *Zur frage über den Uebergang*, etc. *Centralblatt für Gynæk.*, 1877. — Albert, Thèse Paris, 1878. — Albinus, *Annot. acad.* — Ancelet, *Gaz. des hôp.*, 1868. — Andral, *Bull. de la soc. anat.*, 5e série, t. VIII. — Astruc, *De morbis venereis*, 1796.

Bailly, *Gaz. des hôp.*, 1870. — *Barensprung, Die hereditare syphilis*, 1864. — Barnes, *The Lancet*, 1853. — *Obstetr. transact.*, 1866. — Bauer, *Wurtemberg méd. Corresp.*, 1867. — Beck, *Monats für Geburt*, 1866. — Benicke, *Archiv. f. Gynæk.*, 9 B., 3 H. — Biervliet, *Ann. soc. de méd. d'Anvers*, 1861. — Block, Thèse de Breslau, 1869. — Mme Boivin, *Nouvelles Recherches sur l'origine, la nature et le trait. de la môle vésic.* — Bollinger, *Deutsche Zeits. f. Thiermeditz*, II. — Bourdillat, *Bull. soc. anat.*, 1869. — Boureau, Thèse Paris, 1879. — Brachet, *Journ. gén. de méd.*, t. XLI, 1828. — Braun, *Wien. méd.* Halle, 1862, III. — Bryan, *Brit. méd. Journ.*, 1872. — Brunton, *Trans. of. the obst, soc. of. Lond.* 1875. — Budin, *Revue internat. des sc.*, 1878. — *Progrès méd.*, 1875. — Burns, *Traité des acc.*, 1837. — Bustamante, Thèse Paris, 1868. — Butaresco, Thèse Paris, 1867.

Capuron, *Accouch. et mal. des femmes.* — Cayla, Thèse Paris, 1849. — Cauwenberghe, *sur l'anat. phys. et la pathol. du placenta*, Gand, 1871. — Cazeaux et Grisolle, *Revue méd.*, 1839. — Cazeaux, revue par Tarnier. — Chantreuil, *Leçons sur l'albuminurie, France méd.*, 1879. — Charpentier, Thèse agrég., 1869. — Cleemann, *Americ. Journ. of obst.*, vol. VIII. — Cloquet II, n° 1 de la *Faune des médecins.* — Core, *Dublin méd. Journ.*, 1878. — Cornil et Ranvier, *Manuel d'hist. path.* — Courty, *mém. sur le mécan. de l'avort. Montpellier méd.*, 1860-61. *De l'œuf et de son développ.*, 1845. — Crossmann, *British. méd. journ.*, 1867. — Cruveilhier, *Anat. pathol.* — *Dict. de méd. et de chir.* (apoplexie).

Dance, *Arch. de méd.*, 1829. — Danthes, *Gaz méd.*, 1842, — Darby, *Dublin journ. of. méd. sc.*, 1874. — Dauzats, *Arch. de Tocol.* 1877. — Davaine, *Acad. des sc.* 1864. — Davis, *Obst. trans.*, 1862, III. — Delore, *Arch. de Gynécol.*, 1874. — Denis, *Mémoire sur le sang*, Paris, 1859. — Depaul, *Gaz. méd. de Paris*, 1851.—

Clinique obstétricale, 1872-76. — Drouadaine, Thèse Paris, 1866. — Dubois, *Altération syphil. du thymus, Gaz. méd. de Paris*, 1850. — Dubois et Désormeaux, *Dict. en* 30 *vol.*, 1840 (mal. de l'œuf). — Dubreuil, *Revue méd.*, 1831. — Dufour, *Bull. de la soc. anat.*, 1865. — Druitt, *The Lancet*, 1853.

Ercolani, *Mal du placenta, Arch. de Tocal.*, 1876. — *Sull unita del tipo anat. della placenta nei mammif.*, 1877.

Farrell, *Philadelph. med. times*, 1873, — Fehling, *Arch. f. Gynæk.*, 9 B, 3 H et 11 B, 3 H. — Fischer, *Hornsvierteljahresschr. f. gericht*, V. 1866. — Fontan et Conche, *Lyon méd.*, 1870. — Fournier, *Leçons sur la syph. chez la femme.* — Frankel, *Ueber Placentarsyphilis arch. f. Gyn.* 5 B, 1 H. — Franqué, *Wiener méd. Presse*, 1866. — Fricker, *Memorabilien*, n° 2, 1873.

Galien, *De usu part.* — Garrisson, *The amer. journ.*, 1852. — *Geoffroy de Montreuil*, Thèse Paris, 1858. — Gils, *Arch. de Tocol.*, 1875, — Gluge, *Atlas d'anat. path. Iéna* 1843. — Goodsir, *Anat. and. path. researches*, Edimburg, 1845. — Goschler, *Corresp. Blatt, Bœhm Œrztl* III, 1875. — Goubert, Thèse Paris, 1878. — de Graaf (Régnier), *opera omnia*, Lyon, 1678. — Gregorini, *De hydrope uteri et de hydatibus*, Halœ, 1795, — Gusserow, *Archiv. f. Gynæk.*, 1872. — Gscheidlen, *Arch. f. Gyn.*, 1874.

Habirshan, *New-York med. journ.*, 1879. — Hahn Oscar, *Monatsschr f. Geburt*, 1866. — Haller, *Opera minora*, Lausanne, 1768, — Harkin, *Dublin journ. of. méd. sc.*, 1877. — de la Harpe, *Arch. de Tocol.*, 1874. — Hayes, *The Lancet*, 1874. — Hayet, *Transact. of. the obst. soc.* 1876. — Hebb, *Weiner méd. Presse*, 1871, — Hegar, *Monatsschr. f. Geb.*, 1862, 7. — Hennig, *Jahrb. f. Kinderheilkunde*, t. I. — *Studien uber den Bau der placenta*, 1872, — Herbert, *Bull. de la soc. anat.*, 1869. — Hervieux, *Bull. de l'acad. de méd.*, 1879. — Grealy Hewitt, *Trans. of. the Obst. soc.*, 1859-60. — Braxton Hicks, *id*, 1873. — Hildebrandt, *Monastsschr. f. Geb.* 1861. — Hirtzmann, Thèse Paris, 1874, — Andreas Hogyes, *Plüger's Archiv.*, B. xv, 1877. — Hubert, *mém. de l'acad. de méd. de Belgique*, 1860.

Incker, *Mémorab. Jahrgang* xviii.

Jacquemier, *Arch. de méd.*, 1839. — Jacquet, *Arch. de physiol.*, 1873. — Jamicson, *Lancet*, 1867. — Jarotsky et Waldeyer, *Archiv. f. pathol. Virchow*, 1868. — Jassinsky, *Vichow's Archiv.*, B. 40 — Josephson, Thèse Paris. 1873. — Joulin, *Traité d'acc.* 1867.

Kilian *Neue Zeitschr. f. Geb.*, t. XXVII. — Klebs, *Prag. méd. Wockens.*, III; 49, — Kleinwachter, *Prag. Vierteljurhrschr.*, t. CXIV. — Kölliker, *Embryologie*, etc., traduct. Schneider — Kormann, *Monat. f. Geb.*, vol. XXXII, 1868. — Krieger, *Beitrage zur Geb.*, Berlin 1872.

Lange Wilhem, *Praj. Vierteljahresschr* 1863. — Langerhans, *Virchow's Arch.* vol. XLVIII. — Langmore, *British méd. journ.*, 1871. — Leale, *New-York, méd.*

Record., 1876. — Lebert, *Comptes rendus de la Soc. de biologie*, t. II. — Lefour, Thèse Montpellier, 1875. — Lempereur, Thèse Paris, 1867. — Ley, *Med. times and gaz.*, 1866. — Libert, Thèse Paris, 1874. — Lord, *Edimb. med. journ.* 1866. — Louvet-Lamarre, Thèse Paris, 1864.

Macdonald, *Syphilitic placenta*, *Brit. med. journ.*, 1875, p. 234. — Madden, *Dublin quart. journ,*. 1868, — *Dublin journ. of. med. sc.*, 1874, — Mahon, *Recherches importantes sur la communicat de la syph.*, etc., Paris 1802, — Maier, *Virchow's Arch.* t. II.V. — Martin, *Monatsschr. f. Geb.*, B. 29. — Martin Saint-Ange, *Nouvelles Remarques*, etc., Paris, 1868. — Mattéi, *Gaz. des hôp.*, 1861. — Mechel, Berlin., *Geb.* etc., 1847. — Millet, Thèse Paris, 1861. — Moore, *Dublin quart. jour.*, 1868. — Morgagni, *De sedibus et causis morb.* — Heinrich Muller, *Abhandl. uber den Bau der Molen*, Wurtzburg, 1847. — Muller, *Müller's Archiv.*, 1859. Murat. *Dict. des sc. méd.*, 1820 t. 42.

Oedmansson, *Nord. med. archiv.*, I. — Orth, *Zeit f. Geb. und Frauenk.* B., 2. — Osborn, *Brit. med. journ.*, 1864. — d'Outrepont, *Deutsche, Zeitschr. f. Geb.*, 1830.

A. Paré, *Opera omnia*, Lyon 1641. — Pajet, *Lect. on surg. path*, t II. — Pelvet, *Bull. soc. anat.*, 1863. — Percy, *Ancien Journ. de méd.*, 1792-1811. — Pesch Mathias, *De vitüs et morbis ovi abortus causa, dissert.*, Bonn., 1823. — Pinard, *Progrès méd.*, 1873. — Pintray, *Bull. soc. anat.*, 1867. — Pitistiano, Thèse Paris, 1875. — Polaillon, *Société de chirurg.*, 1875. — Porak, *Journ. de thérapeut.*, 1877-78. — Portal, *Pratique des accouch.*, 1875. — Putégnat, *Hist. et thérap. de le syph. des nouveau-nés*, *etc.*, 1854.

Renaut, *Arch. de physiol.*, 1872. — Robin, *Arch. gén. de méd.*, 1848. — *Société de biologie*, 1854. — *Mémoires de l'acad. de méd.*, 1861. — Rokitansky, *Lehrbuch der pathol. anat.*, t. III. — Routh, *Obst. transact.*, 1861. — Ruysch, *Observ. anat. chir.*, Amsterdam, 1691. — Russel, *Obstetr. transact.*, 1864.

Schaffraneck, Thèse de Breslau, 1868. — Schenk de Graffemberg, *Obs. med. rar, Francof.*, 1665. — Schrœder van der Kolk, *Warnemingen over hetmaaksel.*, etc., 1854. — Schrœter, *Beitrage zur Geburtshulfe*, 1875. — Schutz, *Zeitschrift f. wundarzte*, 1871, — Simpson, *Edimb. med. journ.*, 1836. — *Clinique obstet.*, traduct. Chantreuil. — De Sinéty, *Manuel pratique de Gynécologie*, 1879. — *Progrès médical*, 1877, p. 911. — Slavjansky, *Prag. vierteljahraschr.* 1871. — Spender, *Med. times und gaz.* 1867. — Stein, *Ann. der Geburtshalle*, t. II. — Stolz, *Mém. de la Soc. du Muséum d'hist. nat. de Strasbourg*, 1836. — Strassmann, *Verhandl der Berlin. Geb. Gesselsch* 1863. — Sunkel, *Vierteljahresschr. f. gerich.*, 1871.

Tait Lawson, *Obst. trans.*, *vol* XVII, 1875. — Thomas *G. Americ. journ. of. obst.* vol. X, 1877. — Tueffard, *Union méd.*, 1873. — Tulpius, *Observ. med. Amst.*, 1652. — Turner, *Journ. of. Anatomy and physiol.*, 1875-76, résumé *in Arch. de physiol.*, 1876, p. 455.

Valerius, *Ann. méd. d'Anvers*, 1868. — Vallisnieri, *Vesiche nel corpo degli animale viventi.* — Velpeau, *Traité d'accouch.*, 1835. — Verdier, Thèse Paris, 1868. Verrier, *Ann. med. d'Anvers*. 1864. — Virchow, *Wurzburger Bechandlung*, 1851-1853, — *Pathol. cellul.* — *Pathol des tumeurs.* — Weber, *Petersb. med. wockens.*, n° 4 — Weeler, *Boston med. and surg, jour.*, 1867. — Weit, *Berlin Klin Woch.*, n° 24. — Well, *Trans. of med. Soc.* 1868. — Wietfeld, *Monastsschr. f. Gb.* xix, 1862, Wilde, *De cognoscendis et curandis placenta morbis*, 1833. — Wilk, *On syph. affect. of intern. organs. Edimb. med. journ.*, 1862. — Wiliams, *Trans. of the obst. soc.*, 1876. — Winagradow, *Virchow's Arch.* 1870. — Wise, *Lancet*, 1872. — Wolf, *Centralblatt f. Gyn.*, Mai, 1880. — Wolkmann, *Virchow's Archiv.*, 1867.

Zuntz, *Ueber die Respirat. des Saugethier Fœtus*, in *Arch. f. d. ges. Pflüger*, B. XIV, 1877. — Zweifel, *Berlin. Klin. Wockens.*, n° 21.

TABLE DES MATIÈRES.

Avant-propos v

CHAPITRE Ier.

Anatomie des villosités choriales 1
§ I — Développement des villosités choriales ..... id.
§ II — Structure des villosités choriales proprement dites 4
A — Villosités primaires 5
B — Villosités secondaires ..... id.
a Villosités avant l'arrivée des vaisseaux ..... ibid.
b — Villosités devenues vasculaires 7
§ III — Atrophie des villosités choriales proprement dites 9
§ IV — Villosités choriales devenues placentaires 11
A — Mode de groupement des villosités placentaires 12
B — Structure des villosités placentaires 14
a — Couche de revêtement de la villosité ..... id.
b — Tissu conjonctif 17
c — Vaisseaux 18
§ V — Rapports des villosités placentaires avec les parties maternelles 19

CHAPITRE II.

Physiologie des villosités 29
§ I — Indépendance de la circulation fœtale ..... id.
§ II — Mode de nutrition du fœtus 31
§ III — Echanges gazeux au niveau du placenta 33
§ IV — Echanges de matériaux solubles au niveau du placenta 36

CHAPITRE III

Altérations des villosités. — Anatomie pathologique 39
§ I — Altération fibreuse des villosités ..... id
§ II — Altération graisseuse et caséeuse des villosités 49
§ III — Altération calcaire des villosités 50
§ IV — Hypertrophie simple des villosités 52

CHAPITRE IV

Altérations des villosités dans leurs rapports avec les maladies du fœtus et de la mère 57
§ I — Rapport des altérations des villosités dans leurs rapports avec l'état de vie ou de santé du fœtus ..... *id*
§ II — Altérations des villosités dans leurs rapports avec l'apoplexie et la thrombose du placenta ..... *id*
§ III — Altérations des villosités et placentite 65
§ IV — Altérations des villosités et syphilis 66
§ V — Altération des villosités et albuminurie 75

CHAPITRE V

Altérations des villosités au point de vue clinique 76
§ I — Étiologie ..... *id*
§ II — Symptômes 78
§ III — Diagnostic 79
§ IV — Traitement 80

CHAPITRE VI

Altération cystique des villosités. — Môle vésiculaire 82
§ I — Caractères généraux de la môle vésiculaire 83
§ II — Historique des théories de la môle vésiculaire 88
§ III — Revue critique des théories 91
A. — Théorie de l'hydropisie 96
B. — Théorie du myxôme 98
§ IV — Étiologie 101
§ V — Rapports des môles vésiculaires avec la paroi utérine 103
§ VI — Symptômes 105
§ VII — Diagnostic 108
§ VIII — Marche, durée, terminaison 110
§ IX — Pronostic 112
§ X — Traitement 113
Index bibliographique 115

PLANCHE

Fig. 1 — Villosité normale.
Fig. 2 — Villosité atteinte d'hypertrophie simple.

Paris. — Typ. Tolmer et Cie, 3, rue de Madame.